Marcondes Antonio de Medeiros Figueiredo

COMPARAÇÃO ENTRE TRATAMENTO CIRÚRGICO E ECOESCLEROTERÁPICO COM MICROESPUMA EM PACIENTES COM VARIZES PRIMÁRIAS DOS MEMBROS INFERIORES.

Tese apresentada à Universidade Federal de São Paulo – Escola Paulista de Medicina, para obtenção do Título de Doutor em Ciências.

São Paulo
2007

Marcondes Antonio de Medeiros Figueiredo

COMPARAÇÃO ENTRE TRATAMENTO CIRÚRGICO E ECOESCLEROTERÁPICO COM MICROESPUMA EM PACIENTES COM VARIZES PRIMÁRIAS DOS MEMBROS INFERIORES.

Tese apresentada à Universidade Federal de São Paulo – Escola Paulista de Medicina, para obtenção do Título de Doutor em Ciências.

Orientador: Prof. Dr. Fausto Miranda Junior

São Paulo
2007

Figueiredo, Marcondes Antonio de Medeiros.
Comparação entre tratamento cirúrgico e ecoescleroterápico com microespuma em pacientes com varizes primárias dos membros inferiores. / Marcondes Antonio de Medeiros Figueiredo. --São Paulo, 2007.
xiv, 100f.

Tese (Doutorado) Universidade Federal de São Paulo. Escola Paulista de Medicina. Programa de Pós-graduação em Cirurgia Cardiovascular.

Título em inglês: Comparison between surgical treatment and ultrasound-guided microfoam sclerotherapy for patients with primary varicose veins in the lower limbs.

1. Varizes. 2. Extremidade inferior. 3. Escleroterapia. 4. Soluções esclerosantes 5. Cirurgia. 6.ultra-sonografia.

UNIVERSIDADE FEDERAL DE SÃO PAULO
ESCOLA PAULISTA DE MEDICINA
DEPARTAMENTO DE CIRURGIA

Chefe de Departamento de Cirurgia: Prof. Dr. Tarcísio Triviño

CURSO DE PÓS-GRADUAÇÃO EM CIRURGIA CARDIOVASCULAR:

Coordenador: Prof. Dr. Fausto Miranda Junior

Marcondes Antonio de Medeiros Figueiredo

COMPARAÇÃO ENTRE TRATAMENTO CIRÚRGICO E ECOESCLEROTERÁPICO COM MICROESPUMA EM PACIENTES COM VARIZES PRIMÁRIAS DOS MEMBROS INFERIORES.

Presidente da banca:

Prof. Dr.: Fausto Miranda Júnior

BANCA EXAMINADORA

Prof. Dr.: George Carchedi Luccas

_____

Prof. Dr.: Guilherme Benjamin Brandão Pitta

_____

Prof. Dr.: Newton de Barros Junior

_____

Prof. Dr.: Roberto Kasuo Miyake

_____

Suplentes

Prof. Dr.: Maria Del Carmen Janeiro Perez

_____

Prof. Dr.: Winston Bonetti Yoshida

_____

Versão a ser submetida à banca examinadora.

Dedicatória

A meu Pai (querido Popi),

exemplo de vida e simplicidade, pelo prazer de tê-lo na minha convivência diariamente.

Agradecimentos

Em primeiro lugar a Deus, por esta oportunidade de vida, porque a vida é uma graça!

Aos pacientes que direta ou indiretamente participaram deste trabalho, meus sinceros agradecimentos.

Ao meu orientador, Prof. Fausto Miranda Junior, por todos os momentos decisivos da tese em que ele soube qual era a melhor direção.

A minha família, Karen, minha esposa e meus filhos, Flavia e Matheus, pela compreensão dos momentos em que fiquei ausente do convívio com eles.

A minha amiga e instrumentadora Divacilda Ferreira Costa, pela dedicação e carinho com nossos pacientes.

À Venosan, na pessoa da Euza Luz, pelo fornecimento das meias.

Ao meu colega de trabalho e amigo Dr. Salustiano Pereira de Araújo, pelo desprendimento material na realização das ultra-sonografias vasculares.

Ao Professor Nilson Penha, pelo incentivo e apoio durante a execução deste trabalho.

A minha amiga Maria Margaret (Meg), serei eternamente grato, por todo o seu trabalho, demonstrando o lado bonito de uma relação: a amizade.

Ao Prof. Ednaldo Carvalho Guimarães, pela dedicação durante o desenvolvimento da estatística desta tese.

Ao Prof. Emil Burihan, pela competência e exemplo que deixou dentro da Disciplina de Cirurgia Vascular da UNIFESP e pelas caronas durante o curso da PG.

A minha saudosa amiga Lady Fidélis, esteja onde estiver, serviu de inspiração no texto e suas correções da língua portuguesa durante o desenvolvimento neste trabalho.

A todas as pessoas que direta ou indiretamente contribuíram para este trabalho.

"Se vi mais longe que os outros é porque estava nos ombros de gigantes"

Sir Isaac Newton

Sumário

Dedicatória v
Agradecimentos vi
Lista de figuras xi
Lista de tabelas xiii
Lista de Quadros xiv
Lista de abreviaturas xiv
Resumo xv
1 INTRODUÇÃO 16
2 OBJETIVO 18
3 REVISÃO DA LITERATURA 19
3.1 Ablação operatória 19
3.2 Tratamento cirúrgico conservador 25
3.3 Tratamento endovascular 26
3.3.1 Tratamento de varizes tronculares com radiofreqüência 27
3.3.2 Tratamento de varizes tronculares com laser endovascular 27
3.3.3 Ecoscleroterapia com microespuma guiada por ultra-sonografia 27
3.3.3.1 A microespuma 29
3.3.3.2 Indicações 30
3.3.3.3 Técnica da ecoescleroterapia com microespuma 31
3.3.3.4 Complicações pós-ecoescleroterapia 33
3.3.3.5 Eficácia dos resultados 35
4 MÉTODOS 37
4.1 Local 37
4.2 Tipo de estudo 38
4.3 Amostra 38
4.3.1 Critérios de inclusão 38
4.3.2 Critérios de exclusão 38
4.4 Amostragem 39
4.5 Tratamentos realizados 39
4.5.1 Técnica de ecoescleroterapia com microespuma 39
4.5.1.1 Punção venosa 39
4.5.1.2 Preparo da microespuma 41
4.5.1.3 Injeção da microespuma 42
4.5.2 Tratamento operatório 43

4.6 Monitoração do tratamento 44
4.6.1 Acompanhamento clínico 44
4.6.2 Acompanhamento ultra-sonográfico 44
4.7 Variáveis estudadas 46
4.8 Método estatístico 47
4.8.1 Cálculo do tamanho da amostra 47
4.8.2 Análise estatística 47
5 RESULTADOS 48
5.1 Grupos estudados 48
5.2 Avaliação dos escores 50
5.3 Avaliação ultra-sonográfica 55
5.4 Complicações 58
6 DISCUSSÃO 60
6.1 Discussão do Método 60
6.2 Discussão dos Resultados 64
6.3 Discussão das Complicações 67
6.4 Implicações da pesquisa 72
7 CONCLUSÃO 74
8 ANEXOS 75
Anexo 1 76
Anexo 2 77
Anexo 3 78
Anexo 4 79
Anexo 5 80
Anexo 6 81
Anexo 7 82
Anexo 8 83
Anexo 9 84
Anexo 10 85
Anexo 11 86
Anexo 12 87
Anexo 13 88
9 REFERÊNCIAS 89
ABSTRACT 99

Lista de figuras

Página

Figura 1 – Comparação meta-analítica de dois estudos randômicos do tratamento de varizes por ecoescleroterapia com microespuma e por operação convencional. 36
Figura 2 – Material utilizado na punção para injeção da microespuma. 40
Figura 3 – Representação esquemática da punção venosa com uso da ultra-sonografia vascular. 40
Figura 4 – Preparo da microespuma utilizando o método Tessari. 41
Figura 5 – Demonstração esquemática dos critérios ultra-sonograficos. 46
Figura 6 – Diagrama com o fluxo de pacientes durante o estudo. 48
Figura 7 – *Box-plot* da variável dor em pacientes submetidos ao procedimento com ecoescleroterapia. 50
Figura 8 – *Box-plot* da variável dor para os pacientes submetidos ao procedimento cirúrgico. 50
Figura 9 – *Box-plot* da variável edema em pacientes submetidos ao procedimento com ecoescleroterapia. 52
Figura 10 – *Box-plot* da variável edema para os pacientes submetidos ao procedimento cirúrgico. 52
Figura 11 – *Box-plot* da variável inflamação em pacientes submetidos ao procedimento com ecoescleroterapia. 52
Figura 12 – *Box-plot* da variável inflamação em pacientes submetidos ao procedimento com cirurgia. 52
Figura 13 – *Box-plot* da variável pigmentação em pacientes submetidos ao procedimento com ecoescleroterapia. 52
Figura 14 – *Box-plot* da variável pigmentação para os pacientes submetidos ao procedimento cirúrgico. 52
Figura 15 – *Box-plot* da variável lipodermatoesclerose em pacientes submetidos ao procedimento com ecoescleroterapia. 52

Página

Figura 16 – *Box-plot* da variável lipodermatoesclerose para pacientes submetidos ao procedimento cirúrgico. 52
Figura 17 – Demonstração do refluxo através da ultra-sonográfica modo B no pré e pós-tratamento cirúrgico. 56
Figura 18 – Caso submetido tratamento cirúrgico pré e pós-tratamento.....57
Figura 19 – Caso submetido a tratamento ecoescleroterapia pré e pós-operatório. 57
Figura 20 – Comparação meta-analítica de três estudos randômicos do tratamento de varizes por ecoescleroterapia com microespuma e por operação convencional. Foi realizado inserção do nosso estudo através do Biostat 6. 67

Lista de tabelas

Página

Tabela 1 – Sumário dos grupos de tratamento. 49
Tabela 2 – Segmentos tratados e sucessos observados, segundo o tipo de tratamento. 49
Tabela 3 – Quantidade de pacientes, segundo o número de sessões realizadas para o tratamento a base de ecoescleroterapia. 50
Tabela 4 – Avaliação dos escores clínicos de gravidade venosa no pré-tratamento e após 180 dias, segundo o tipo de intervenção. 53
Tabela 5 – Resultado do teste de Mann-Whitney, na avaliação dos escores clínicos de gravidade venosa no pré-tratamento, nos dois grupos estudados. 54
Tabela 6 - Resultado do teste de Mann-Whitney, na avaliação dos escores clínicos no pós-tratamento com 180 dias, nos dois grupos estudados. 55
Tabela 7 – Avaliação ultra-sonográfica da efetividade do tratamento, nos dois grupos do estudo, com 180 dias. 56
Tabela 8 – Complicações observadas no pós-tratamento com ecoescleroterapia....58
Tabela 9 – Complicações observadas no pós-tratamento cirúrgico. 59

Lista de Quadros

Página

Quadro 1 – Relação entre o volume de espuma e concentração de polidocanol, segundo o segmento tratado (Breu, Guggenbichler, 2004). 42

Quadro 2 – Descrição dos escores clínicos utilizados. 44

Lista de abreviaturas

CEAP	Clínica; etiológica; anatômica; patofisiologica.
IVC	Insuficiência venosa crônica
PTFE	Politetrafluoretileno
EVLT	*Endovenous laser treatment*
NICE	*National Institute for Health and Clinical Excellence – United Kingdom*

Resumo

Objetivo: Este estudo é prospectivo e comparou pacientes com insuficiência venosa crônica (IVC) com a classificação CEAP de C_5EpAsPr, submetidos ao tratamento operatório *versus* o ecoescleroterápico com microespuma, em um período de seis meses. **Método**: Após sorteio, foram submetidos a tratamento operatório com safenectomia total, retirada de colaterais e perfurantes incompetentes, ou a ecoescleroterapia com microespuma à base de polidocanol, com a técnica de Tessari, com 30 pacientes em cada grupo. As variáveis primárias foram os escores clínicos de gravidade venosa da classificação clínica CEAP (dor, edema, inflamação, hiperpigmentação e lipodermatoesclerose), e as variáveis secundárias avaliaram a eficácia terapêutica com a ultra-sonografia vascular e as complicações decorrentes dos tratamentos. A análise estatística considerou $p<0,05$. **Resultados**: Foram excluídos 3 pacientes do grupo da ecoescleroterapia e 1 paciente do grupo do tratamento operatório. Os dois grupos de pacientes foram comparados quanto às características dos escores clínicos de gravidade venosa, antes e após o tratamento e se mostraram estatisticamente iguais. No pré e pós-tratamento os escores clínicos de gravidade venosa dor e edema demonstraram melhora em ambos os métodos empregados, com significância estatística. Os escores inflamação, hiperpigmentação e lipodermatoesclerose também mostraram melhora com ambos os tratamentos (não significante estatisticamente). Na avaliação com a ultra-sonografia vascular a eficácia na ecoescleroterapia com microespuma foi de **77,8%** (n/N – 21/27) contra **89,6%** (n/N-26/29) dos pacientes submetidos a tratamento operatório, na avaliação final de 180 dias (não significante estatisticamente). As complicações do tratamento operatório foram compatíveis com a literatura e no tratamento ecoescleroterapico a mais comum foi a tromboflebite química pós-injeção de microespuma, não ocorrendo nenhum evento grave. **Conclusão**: Não houve diferença na avaliação clínica final entre os pacientes submetidos a tratamento cirúrgico e ecoescleroterápico no período do estudo.

1 INTRODUÇÃO

O tratamento ideal para as varizes primárias dos membros inferiores deveria ser pouco invasivo; repetido quando necessário; livre de complicações significantes; efetivo para eliminar pontos de refluxo e reservatórios, diminuindo a hipertensão venosa nas extremidades; de baixo custo; com melhora estética e pouca necessidade de afastamento do trabalho (Guex, Isaacs, 2000).

Na prática, o tratamento ideal não existe. As varizes dos membros inferiores é uma doença de características crônicas e o tratamento convencional é o operatório, que se iniciou no século passado, com os trabalhos de Keller em 1905 (safenectomia com invaginação), Mayo em 1907 (safenectomia extraluminal com fleboextrator), e Babcock, que em 1907 realizou a safenectomia intraluminal com fleboextrator, muito semelhante ao método utilizado nos dias de hoje, com pequenas modificações. Este procedimento foi consagrado ao longo dos anos por milhares de operações de varizes realizadas em todo o mundo, validando uma experiência comum (Agus et al., 2005). O tratamento das varizes tronculares primárias adotado pelos cirurgiões vasculares é a safenectomia total ou parcial, com ou sem a exerese de colaterais e perfurantes, embora sua taxa de recorrência em cinco anos esteja entre 20 e 80% (Kostas et al., 2004).

Embora a patogênese das veias varicosas não esteja totalmente esclarecida, a abolição do refluxo é crucial para o sucesso do tratamento. O ótimo tratamento das veias varicosas requer exatidão na identificação da fonte de refluxo no sistema venoso superficial; tem por objetivo abolir o refluxo, aliviando os sintomas, prevenindo complicações, melhorando a aparência cosmética, e deveria estar associado com a baixa morbidade, baixa taxa de recorrência e, se possível, rápido período de recuperação (Beale, Gough, 2005).

Com o advento da ultra-sonografia vascular, surgiram os novos métodos de tratamento endovasculares, tais como o endolaser, a radiofreqüência e, mais recentemente, a ecoescleroterapia com microespuma, sendo que este último tem se mostrado uma técnica atraente, pois dispensa a anestesia, a internação e o repouso.

A comparação do método convencional: o tratamento operatório com a ecoescleroterapia com microespuma, foi realizado em dois ensaios clínicos (Bountouroglou,2006 ; Wright,2007) com grupos em vários estágios da doença varicosa. A nossa proposta é de um estudo clínico prospectivo, aleatório que irá comparar a técnica do tratamento cirúrgico convencional com a ecoescleroterapia, utilizando microespuma, analisando os escores venosos de gravidade clínica e os resultados com a ultra-sonografia vascular, mas com particular atenção a um único grupo de paciente com grau avançado de insuficiência venosa crônica (C_5 Ep As Pr) da classificação clínica CEAP.

Hipótese: Equivalência nos resultados do ponto de vista clínico e ultra-sonografico entre o tratamento operatório e a ecoescleroterapia com microespuma.

2 OBJETIVO

Comparar o tratamento cirúrgico e o ecoescleroterápico com microespuma, avaliando os resultados clínicos e ultra-sonograficos em pacientes com insuficiência venosa (C_5EpAsPr) em um período de seis meses.

3 REVISÃO DA LITERATURA

O tratamento operatório das varizes dos membros inferiores pode ser classificado em três principais grupos (Agus *et al*., 2005):

- Ablação operatória
- Tratamento cirúrgico conservador
- Tratamento endovascular

3.1 Ablação operatória

Ao longo dos anos foram surgindo inovações no tratamento operatório das varizes. Há 40 anos a veia safena interna foi considerada o melhor enxerto arterial, nas operações de revascularização (Hammarsten *et al*.,1990). E a sua retirada passou a ser questionada por muitos cirurgiões, surgindo assim variantes da técnica da safenectomia.

Em meados de 1970, outro fato que mudaria a história do tratamento cirúrgico de varizes no Brasil, o uso da agulha de crochê, instrumento utilizado largamente nos dias atuais, com o objetivo de diminuir as incisões para retirada de colaterais varicosas, perfurantes e eventualmente segmentos de veia safena, possibilitando a redução do tempo cirúrgico e a melhora estética do tratamento (Kafejian *et al*., 1976).

A flebografia foi o primeiro exame diagnóstico por imagem da doença venosa, surgiu em 1940 e até 1980 era o principal e mais confiável exame para o diagnóstico do paciente venoso (Araújo, Gomes, 2006).

Pouco utilizada atualmente, tem suas indicações nos casos de estudo das varizes pélvicas, varizes recidivadas, estudo do sistema venoso profundo para os casos de indicação de tratamento operatório, malformações congênitas e varicografia nas varizes atípicas (Garrido *et al*., 2001).

Atualmente tem pouca aplicação na avaliação das varizes primárias, sendo praticamente substituída pelos exames não-invasivos, com os quais apresenta

estreita correlação, principalmente a ultra-sonografia vascular (Guimarães *et al.*, 1993).

Em relação aos exames não-invasivos, embora seja creditado a Satomura (1959), o desenvolvimento do primeiro detector de fluxo vascular utilizando o efeito *Doppler* pertence a Strandness Jr *et al.* (1967), o pioneiro em suas aplicações clínicas. Surgiu assim a ultra-sonografia vascular com *Doppler* colorido, que além do efeito sonoro do fluxo venoso e arterial, visibiliza os vasos, sendo conhecido por este duplo efeito como *Duplex scan*.

Com o advento da ultra-sonografia vascular foi possível avaliar a anatomia do sistema venoso profundo, superficial e perfurante dos membros inferiores (Engelhorn *et al*., 1996).

Podemos avaliar com detalhes: o refluxo sanguíneo do sistema venoso profundo para o superficial (junção safeno-femoral, safeno-poplíteo e de veias perfurantes), a perviedade e refluxo profundo com tempo de fechamento valvular e a anatomia das varizes primárias, realizando assim o mapeamento venoso para orientar o tratamento operatório (Miranda, Sarquis, 2007).

De acordo com Agus *et al.* (2005), as indicações do tratamento operatório concernentes ao aspecto clínico e aparência são:

- dor
- sensação de peso e cansaço nas pernas
- tromboflebite superficial
- varicorragia
- hiperpigmentação terço distal de perna ou no pé
- lipodermatoesclerose
- atrofia branca
- úlcera

Nos dias de hoje, é recomendado que as intervenções em pacientes com insuficiência venosa superficial sejam precedidas de mapeamento com a ultra-sonografia vascular (Jutley *et al*., 2001).

Luccas *et al.* (1995) afirmaram que a ultra-sonografia é extremamente útil

para se delinear a tática operatória sendo específica para cada extremidade dos pacientes portadores de varizes. Deste modo, não se deve adotar conduta padrão, uniformizando todos os procedimentos, seja o tratamento radical ou a atitude de preservação, sem a adequada propedêutica com a ultra-sonografia vascular.

Surgiram muitas variáveis da safenectomia radical ao longo dos anos. Além da safenectomia simples, há a crossectomia isolada ou associada à retirada de colaterais (Pitta *et al*., 2002) e a safenectomia parcial até a perna ou em coxa (Luccas *et al*., 1993; Munn *et al*., 1981) e a ligadura de perfurantes via endoscópica (Ciostek *et al*., 2002).

A safenectomia é o tratamento convencional no tratamento das varizes primárias e tem sido extensivamente estudado ao longo dos anos. O grande objetivo seria a melhor maneira de tratar uma doença crônica, com a menor recorrência. Sarin *et al*. (1992), em estudo comparativo no tratamento cirúrgico de varizes primárias, avaliaram a ligadura de crossa de safena magna com a ligadura de crossa e safenectomia até o joelho, e demonstraram que a safenectomia parcial resultou em pouco refluxo residual, não aumentou a incidência de infecção ou parestesia ao longo da distribuição do nervo safeno, sendo, portanto mais efetiva quando comparada apenas com a crossectomia. Dwerryhouse *et al*. (1999), em estudo randômico com pacientes portadores de varizes primárias não complicadas, compararam a safenectomia parcial até o joelho com a crossectomia. Após o tratamento cirúrgico, 61% dos pacientes safenectomizados e 48% dos pacientes crossectomizados permaneceram assintomáticos durante os cinco primeiros anos. Houve recorrência em 34% dos pacientes submetidos a safenectomia, contra 40% dos submetidos a crossectomia. A neovascularização foi mais freqüente nos pacientes submetidos a crossectomia (52%) em relação aos submetidos a safenectomia parcial (23%; P=0.002). O estudo provou claramente que a taxa de reoperação pode ser reduzida em dois terços após a rotina da safenectomia. A principal causa de recorrência da doença é a neovascularização.

Apesar das melhores intenções do cirurgião, a recorrência do tratamento operatório das varizes primárias é alto, variando entre 7 e 77% em até 10 anos (Turton *et al*.,1999). A recorrência tem sido muito discutida e, segundo Royle (1986), tem como principais causas:

- Avaliação incompleta no pré-tratamento
- Técnica operatória inadequada
- Neovascularização
- Progressão da doença

O resultado operatório depende de um diagnóstico correto, com a identificação de todas as fontes de refluxo, mapeando todo o membro a ser tratado. Respeitar a hemodinâmica venosa do membro e preservar a veia safena interna ou externa, dentro do possível, é fundamental para o sucesso terapêutico (Agus *et al*., 2005).

Entre as razões que levam ao erro técnico no tratamento operatório das varizes, está a larga variedade anatômica da junção safeno-femoral e poplítea (Agus *et al*., 2005).

Kostas et al. (2004) citou em estudo sobre a recorrência de varizes depois de tratamento operatório os principais focos para identificar todas a possibilidade de fontes de refluxo que podem levar a recorrência:

- Neovascularização – a presença de refluxo na junção safeno femoral, causada pelo desenvolvimento de varicosidades de fino calibre em veias da coxa.
- Erro tático – persistência de refluxo venoso por operação inadequada ou inapropriada marcação pré-operatória.
- Erro técnico – persistência de refluxo venoso por técnica operatória inadequada ou incompleta.
- Progressão da doença – desenvolvimento de novos local de refluxo onde não havia evidência de neovascularização ou tática ou técnica.

Adicionalmente ele definiu três tipo de recorrência associado a fonte de refluxo e ao período em que ela se torna evidente:

Varizes residuais: surgem dentro do primeiro mês de avaliação por erro técnico ou tático; **Veias varicosas recorrentes verdadeiras**: varicosidades que reaparecem nos locais resultado da neovascularização ou de erro tático ou técnico; **Novas varicosidades** que não estavam presentes até 30 dias após a operação, mas desenvolvem tardiamente em locais onde não houve o tratamento operatório.

Jones *et al*. (1999) desenvolveram um estudo randômico entre safenectomia radical e parcial, demonstrando neste estudo que a neovascularização foi a causa mais freqüente de recorrência de varizes pós-tratamento cirúrgico. Durante o acompanhamento de dois anos, os autores demonstraram que a safenectomia até o joelho reduziu a taxa de recorrência de varizes em dois anos de 43 para 25% (p=0,04). E ao final do segundo ano a neovascularização foi de 52% no grupo de safenectomia até o joelho. Concluíram afirmando que a neovascularização pode ser uma resposta natural após a desconexão cirúrgica e/ou a presença de vasos pré-existentes no local, e que a recorrência das varizes primárias pós-tratamento operatório tem várias causas, dentre elas a própria progressão da doença, sendo que mais pesquisas precisam ser desenvolvidas para melhores conclusões.

Uma das variações técnicas que surgiram na safenectomia foi a retirada por invaginação da safena, descrita por Oesch (1993); surgiu como novo método de safenectomia não traumático, o *Pin-stripping*. Em estudo prospectivo e randômico, Durkin *et al*. (1999) avaliaram a safenectomia por invaginação em relação à safenectomia convencional. Não houve diferença entre os dois tipos, mas a safenectomia por invaginação apresentou uma pequena melhora no aspecto estético. Assim, a escolha do tipo de tratamento operatório deve ter critérios da experiência do cirurgião e do seu bom senso clínico.

A ligadura com safenectomia da veia safena magna pode ser aplicada a todas as classes clínicas do CEAP 2-6. Em trabalho desenvolvido apenas com pacientes CEAP 5-6, com acompanhamento de 2 anos, ficou demonstrada melhora clínica da dor, edema, pigmentação e lipodermatoesclerose. Também houve melhora hemodinâmica pós-tratamento avaliada pela pletismografia a ar (Padberg *et al*., 1996).

Portanto, a safenectomia com suas variações é a técnica mais largamente aceita e utilizada no tratamento de varizes primárias tronculares em todo o mundo. No Brasil, as diretrizes clínicas da Sociedade Brasileira de Angiologia e Cirurgia Vascular (SBACV) também preconizam este tipo de tratamento, que foi classificado com grau de evidência D (Castro e Silva *et al*., 2005).

Complicações do tratamento operatório

As complicações referentes ao tratamento cirúrgico das varizes tronculares foram muito bem descritas por Critchley *et al*. (1997), que avaliaram as complicações de 973 membros operados de 599 pacientes, divididos em complicações menores e maiores. Na incidência das complicações menores, a mais freqüente foi lesão neurológica em 10,7%; infecção de pele foi de 4%, seguida de linforragia na virilha em 1,3%, que ocorreu exclusivamente em pacientes com recidiva de varizes na junção safeno-femoral; flebite superficial – 0,3%, vesículas do tornozelo à coxa devido ao mau uso da bandagem – 0,3%. Nas complicações maiores o tromboembolismo venoso foi de 0,5%, uma embolia pulmonar e duas tromboses venosas profundas. Houve um trauma de nervo, com pé caído e uma lesão de veia femoral em recidiva de crossa. Não houve óbito decorrente do tratamento cirúrgico. Este artigo mostrou que o índice de complicações foi de 18% (107/599 pacientes). Muitas delas podem ser prevenidas outras são inerentes ao procedimento.

Holme *et al*. (1990) encontraram 7% de trauma no nervo safeno de pacientes que se submeteram a safenectomia até o joelho, e 39% em pacientes submetidos a safenectomia até o tornozelo.

Timi *et al*. (1996) realizaram um estudo com linfocintilografia em pacientes submetidos ao tratamento operatório de varizes no primeiro dia de pós-operatório. Houve evidência de lesão linfática em 63% dos pacientes safenectomizados e em 11% dos pacientes que retiraram apenas colaterais varicosas, demonstrando assim que a lesão linfática é muito comum quando evidenciada por um exame específico, pois clinicamente ocorreu apenas em 5% dos casos. Sendo porém que a maioria das lesões são benignas e têm boa recuperação.

Sam *et al*. (2004), em estudo do tratamento operatório de varizes e trauma de nervo (safeno e sural) no membro inferior, concluíram que:

a) Trauma de nervo em cirurgia de varizes pode acontecer nas melhores mãos.

b) Em relação à safena interna interna, a safenectomia até o joelho deve ser sempre considerada, se houve indicação, principalmente porque minimiza a possibilidade de trauma no nervo safeno.

c) Na safena externa, há relutância com a safenectomia, devido a trauma no nervo sural. Daí a indicação apenas de ligadura, mas há necessidade de mais

estudos na área.

Scurr JR, Scurr JH (2006,) em revisão de 1990 a 2002, demonstraram 9% de lesão de nervo fibular comum, sendo a maioria por dissecção da junção safeno-poplítea.

Atkin *et al*. (2007) relataram 4,7% de incidência de lesão no nervo fibular comum e alertaram para conseqüências litigiosas e a possibilidade de pé caído. Concluem sugerindo métodos endovasculares para evitar lesão com dissecção cirúrgica.

Lesões de grandes vasos (artérias e veias femoral e poplítea) felizmente são raras, mas podem ocorrer, como a retirada de veia ou artéria femoral com fleboextrator (Pegoraro *et al*., 1987).

Hemorragias podem ocorrer em virtude do escape da ligadura ou lesão de veia femoral ou poplítea durante a ligadura na crossa e desinserção de ramos venosos, e ao longo do túnel durante a fleboextração da veia safena (Lastória, Rollo, 2001).

O risco de embolia e morte em operação de varizes é muito raro, na proporção de 1:10.000, mas, de acordo com Srilekha *et al*. (2005), o paciente deveria ser informado desta possibilidade.

3.2 Tratamento cirúrgico conservador

O objetivo do tratamento cirúrgico conservador das varizes primárias é manter a drenagem da veia safena, mas sem refluxo (Agus *et al*., 2005).

A valvuloplastia externa safeno-femoral surgiu dos achados histológicos nos estágios iniciais das cúspides das válvulas ainda saudáveis, mas com incompetência devido à dilatação da parede da veia. O objetivo da operação seria aproximar as folhas das válvulas, restabelecendo a função da válvula e impedindo o refluxo do sangue venoso. Isto é feito diretamente na válvula ou envolvendo externamente a válvula com manguito externo de dacron ou PTFE; a competência deverá ser testada durante a operação usando manobra de Valsalva, com visualização do fluxo venoso utilizando a ultra-sonografia vascular. A primeira crítica ao tratamento refere-

se ao fato da valvuloplastia tratar apenas a válvula da junção safeno-femoral, sendo que a doença acomete outras válvulas do sistema superficial, e existe um risco da colocação do material sintético ao redor da safena, possibilitando infecção e dificuldade técnica de eventual abordagem por recidiva (Ivo, Merlo, 2002).

No final dos anos 80, com Franceschi (1988), surgiu a cura hemodinâmica conservadora: “CHIVA – Conservatrice Hémodynamique de I’Insufficience Veineuse Ambulatoire”, que permite o tratamento das varizes sem sacrificar a rede venosa superficial. Um procedimento cirúrgico minimamente invasivo com anestesia local, baseado na análise da hemodinâmica da rede venosa dos membros inferiores, usando a ultra-sonografia vascular. Embora as veias varicosas estejam associadas à dilatação de sua parede com conseqüente insuficiência valvular, a manifestação clínica ocorre somente no ortostatismo. O objetivo da CHIVA no sistema venoso superficial é aliviar a coluna de pressão hidrostática, interrompendo a comunicação veno-venosa da veia safena e desconectando a drenagem dos tecidos superficiais.

Hammarsten *et al*. (1990) compararam em longo prazo (4 a 5 anos) a retirada da safena magna com a sua preservação em pacientes portadores de varizes primárias sem operação prévia. O estudo demonstrou que a retirada da veia safena magna *per se* não tem valor terapêutico se as perfurantes insuficientes forem ligadas.

No Brasil, Fonseca et al. (1995), defensores da técnica de preservação da veia safena magna, com avaliação pré e pós-operatória com ultra-sonografia e fotopletismografia, demosntraram bons resultados com período de acompanhamento de 12 meses; houve preservação de todo segmento de safena pós-crossectomia em 62%.

Pitta et al. (2002), em estudo prospectivo de uma série de casos, demonstraram que a veia safena magna se manteve pérvia na operação de preservação por até 12 meses.

3.3 Tratamento endovascular

O tratamento endovascular iniciou-se com o objetivo de minimizar a lesão do nervo e vasos linfáticos, além da melhora estética (Soumian S, Davies AH, 2004).

3.3.1 Tratamento de varizes tronculares com radiofreqüência

A radiofreqüência foi um tratamento que surgiu após o advento da ultra-sonografia vascular. Inicialmente um tratamento que usa a energia emitida por radiofreqüência através de um cateter inserido no interior da veia safena guiado por ultra-sonografia vascular, o aquecimento da parede interna da veia provoca fibrose da veia safena. O procedimento pode ser feito com anestesia local por tumescência e/ou loco-regional, podendo ou não ser ligada a junção safeno-femoral antes do procedimento. Hematoma e infecção foram infrequentes, entretanto queimaduras na pele, flebite superficial e trauma nos nervos periféricos foram reportados. A recorrência depois de dois anos variou entre 10 e 15%. É uma técnica pouco utilizada no nosso meio (Merchant et al., 2002; Pichot et al., 2004).

3.3.2 Tratamento de varizes tronculares com laser endovascular

O tratamento das varizes tronculares com laser é um método recente; iniciou-se no final dos anos 90, com o flebologista espanhol Dr. CARLOS BONÉ, e logo se propagou no mundo todo. Conhecido como EVLT – *endovenous laser treatment*, consiste na inserção de uma fibra ótica no interior da veia safena magna sob visão da ultra-sonografia vascular. Tem como mecanismo de ação a transmissão da energia emitida pela fibra ótica diretamente na corrente sanguínea no interior do vaso, produzindo lesão endotelial com trombose (fotocoagulação) e, conseqüentemente, fibrose da parede venosa. É feito com anestesia local com tumescência e/ou loco-regional, podendo ser ligada ou não a junção safeno-femoral antes do procedimento. A taxa de recorrência em dois anos foi em torno de 7% e as complicações como a queimadura de pele são incomuns, sendo raras as flebites profundas e trauma nos nervos (Medeiros, 2006; Min et al., 2003).

3.3.3 Ecoscleroterapia com microespuma guiada por ultra-sonografia

É atribuído a Orbach (1944) o pioneirismo do uso da espuma no tratamento da doença venosa, quando descreveu a técnica de “airblock”, referindo que, ao introduzir a bolha no interior da veia, o sangue era retirado, melhorando a ação

terapêutica do esclerosante. Apesar de outros autores anteriormente também terem descrito o método da espuma (McAusland, 1939).

Sigg em 1949, utilizando a técnica de Orbach, referiu pela primeira vez a necessidade de aumentar a viscosidade da espuma para melhorar a ação esclerosante.

O uso da espuma no tratamento da doença venosa não é novo, apesar de só na última década ter-se intensificado (Cabrera Garrido, Cabrera Garcia-Olmedo, 1995); foi quando despertou o interesse pelo uso da microespuma, e desde então o número de publicações tem sido crescente (Wollmann, 2004).

Ao longo dos anos, vários autores descreveram variações e inovações com o método terapêutico da espuma. Peter Flückiger*, em 1963, descreveu a injeção retrógrada ao fluxo venoso e a elevação do membro pós-escleroterapia. Foi também deste autor a primeira descrição da produção da espuma, através do movimento do ar e do esclerosante entre a seringa e o vidro. A descrição se fez em razão da observação durante a retirada do esclerosante do interior da ampola, para posterior injeção na veia a ser tratada. Lunkenheimer**, por sua vez, em 1967, foi o primeiro a usar polidocanol como veículo das bolhas de ar (espuma) (Wollmann, 2004).

No Brasil, na década de 70, Ribeiro (1995) divulgou a técnica de Orbach, que consistia no uso de seringa de três mls, contendo três camadas: A primeira, a camada inicial, é de ar; a segunda, de bolhas, e a terceira e última é constituída com o líquido esclerosante. Esta técnica foi muito utilizada no tratamento das telangiectasias e veias reticulares com até 3 mm de diâmetro. Apresentou bons resultados, em razão de diminuir a presença de manchas hipercrômicas e escaras no pós-tratamento.

Atribui-se a Shadeck a criação do termo “ecoescleroterapia”. Foi inicialmente utilizado, em 1989, no Congresso *International Union of Phlebology* em Strasbourg. Como escleroterapia com líquido só posteriormente é que o termo ficou consagrado, em virtude do uso da espuma (Shadeck,2007).

---

* Fluckiger P. Beitrag Zur Technik der ambulanten Varizenbehandlung. Die Med Welt 1963;12: 617–21. Apud Wollmann JC. The history of sclerosing foams. Dermatol Surg. 2004;30(5):694-703.

** Lunkenheimer E. Personal letter to Kreussler. Mainz (Germany): Institut für Beinleiden, 1967. Apud Wollmann JC. The history of sclerosing foams. Dermatol Surg. 2004;30(5):694-703.

O renascimento da ecoescleroterapia é atribuído a JUAN CABRERA, cirurgião vascular de Granada, na Espanha, o qual apresentou um novo método da injeção de pequenas bolhas (microespumas), no tratamento de varizes maiores ou tronculares, guiada por ultra-sonografia vascular (Cabrera Garrido, Cabrera Garcia-Olmedo, 1995).

Nos anos seguintes foram descritos diversos métodos: Monfreux (1997), Garcia Mingo (1993), Cavezzi, Frullini (1999) e Tessari et al. (2001).

Figueiredo et al. (2006) publicou uma série de casos, mostrando a primeira experiência brasileira nesse método, com bons resultados em 84% pacientes portadores de varizes tronculares primárias em um período de 12 meses.

3.3.3.1 A microespuma

A espuma é obtida através da mistura de um agente esclerosante (polidocanol ou tetradecil sulfato) com um gás, que na maioria é ar ambiente, e através da superfície surfactante da bolha atua na parede do endotélio. A viscosidade e a durabilidade são fatores importantes, porque disso depende o tempo de ação da microespuma no interior do vaso. Ela deve ser feita com uma parte de esclerosante e três ou quatro partes de gás (Partsch,2004).

Existem vários métodos para produzir microespuma, destacamos os mais divulgados:

Método de Cabrera (1995) – Responsável pelo renascimento da técnica da ecoescleroterapia com microespuma, este autor utiliza desde 1993 uma microespuma com gases fisiológicos que se misturam ao esclerosante. Esta nova microespuma foi divulgada em estudo prospectivo, multicêntrico e randômico; o modo de produção não foi divulgado. É uma microespuma uniforme de gases fisiológicos, principalmente oxigênio (O_2) e gás carbônico (CO_2), combinados com 1% de solução aquosa de polidocanol (Wright *et al.*, 2006).

Método Monfreaux – é usada uma seringa de vidro com um ou dois ml do esclerosante em seu interior, cuja abertura é fechada para impedir a entrada de ar.

Através de uma puxada no êmbolo da seringa é produzida uma pressão negativa que leva a uma entrada de ar através do bico da seringa, que por sua vez não está completamente vedado, assim constitui-se uma espuma mais líquida com durabilidade pequena e bolhas heterogêneas (Monfreux, 1997).

Método Tessari – o mais utilizado em todo o mundo, pela facilidade de se reproduzir. Consiste na utilização de duas seringas descartáveis, uma de três ml contendo um ml do esclerosante, outra de 5 ml contendo 4 ml de ar. Estas seringas são conectadas por meio de uma torneira de três vias e com movimentos alternados, vigorosos e repetidos pelo menos 20 vezes, mistura-se o ar com o líquido, formando assim a "microespuma". Este método consegue uma espuma homogênea, relativamente estável e com um tamanho em torno de 250 micrometros (Tessari *et al*., 2001).

Método com Dupla seringa - é uma variante do método Tessari, o sistema utiliza duas seringas, o esclerosante é misturado com ar na proporção de 1:4 ou 1:5, através de mistura turbulenta das duas seringas, ligadas por um conector (Wollmann, 2002).

3.3.3.2 Indicações

Partsch (2004) afirmou que a ecoescleroterapia com microespuma é uma opção terapêutica em todas as situações em que ocorra refluxo superficial e varizes acima de 3 mm. Referiu que as varizes recidivadas são uma excelente indicação da microespuma, pela dificuldade de reoperação, principalmente na região da junção safeno-femoral. Para as malformações venosas também é outra boa indicação, tendo vários autores obtidos bons resultados (Cabrera, 2002; Yamaki et al.,2002).

No consenso europeu (Breu, Guggenbichler, 2004) ficou estabelecida a indicação em relação ao tamanho da bolha da microespuma: 29% usam microespuma para tratar veias de até 1 mm de diâmetro; 96% usam para tratar veias de 3 a 6 mm; 84% usam para veias de 6 a 8 mm; 60% tratam veias de 15 mm e 25% tratam veias acima de 25 mm. Foi consenso que a escleroterapia com microespuma é o melhor tratamento para pacientes com CEAP 2,3,4,5,6, varizes residuais, varizes recorrentes, ou seja, vasos de calibre acima de 3 mm. E a escleroterapia líquida

para vasos abaixo de 2 mm.

Ainda de acordo com o consenso europeu, a ecoescleroterapia tem contra-indicações absolutas:

- Alergia ao esclerosante (polidocanol)
- Doença sistêmica grave
- Trombose venosa superficial ou profunda recente
- Infecção no local da escleroterapia ou sistêmica
- Imobilização ou confinamento no leito
- Insuficiência arterial periférica (Índice Tornozelo-Braço < 0,8)
- Gestação

E contra-indicações relativas:

- Edema nos membros inferiores
- Pé diabético descompensado (polineuropatia avançada ou úlcera)
- Hipercoagulabilidade
- Trombofilia com antecedente de trombose venosa profunda
- Asma brônquica
- Presença de *forame ovale*

Apesar da técnica que utiliza a microespuma ser atrativa para o paciente, pois dispensa anestesia, internação e o repouso, as indicações da utilização deste tratamento devem ser criteriosas (Rabe *et al*., 2004).

3.3.3.3 Técnica da ecoescleroterapia com microespuma

Conforme a escola francesa de escleroterapia, é recomendável iniciar a esclerose dos grandes troncos (junção safeno-femoral, varicosidades e perfurantes mais calibrosas), para finalmente fazer em vasos menores (Tournay, 1960).

A ultra-sonografia vascular é fundamental na ecoescleroterapia com microespuma, inicialmente na localização da veia a ser puncionada, evitando assim uma injeção intra-arterial inadvertida, que seria catastrófica. Durante a injeção da microespuma, com a sua visualização no interior do vaso, é observado o vasoespasmo da veia. E finalmente no acompanhamento em longo prazo da veia

tratada, observando-se o sucesso terapêutico ou a necessidade de novas injeções de microespuma (Guex, 2005).

Após a punção guiada pela ultra-sonografia, é preparada a microespuma com a técnica disponível, é realizada a injeção rápida, pois assim o deslocamento do sangue no interior do vaso é efetivo, a microepuma age em toda a circunferência da veia. Imediatamente após a injeção da microespuma, é observado um vasoespamo da veia tratada. Neste momento o membro do paciente é elevado, evitando que migre para o sistema venoso profundo, pois a espuma é mais leve que o sangue e tende a subir para as veias menos calibrosas. No tratamento da junção safeno-femoral, a injeção deve ser realizada na safena interna a uma distância de 15 a 20 cm da junção, e na safena externa, de 5 a 10 cm, evitando assim a injeção direta no sistema venoso profundo (Partsch, 2004).

Após a visualização da microespuma na junção safeno femoral ou poplítea, deve-se comprimir a junção e prováveis perfurantes presentes na coxa durante 15 min para impedir a passagem de microespuma para o sistema venoso profundo (Cabrera, Cabrera Garcia-Olmedo, 1993).

O número e volume de sessões também são muito variáveis; no consenso europeu não houve acordo, mas estabeleceu-se que, quando se utiliza o método Tessari, faz-se de 6 a 8 ml, e no método Monfreux em torno de 3 a 4 ml por sessão. Em relação à concentração e número de sessões não houve consenso. (Breu, Guggenbichler, 2004).

Em recente publicação de estudo comparativo e randomizado com uma microespuma[1] com O_2 e CO_2 com solução aquosa de polidocanol a 1% com o volume utilizado foi de 30 ml (Wright *et al.*,2006).

No consenso europeu não houve acordo quanto ao uso da compressão pós-tratamento com microespuma, mas a maioria dos participantes utiliza a compressão depois da escleroterapia, seja ela elástica com ataduras e meias ou inelástica, por um tempo variável, a critério de cada profissional (Breu, Guggenbichler, 2004).

[1] Varisolve

3.3.3.4 Complicações pós-ecoescleroterapia

Em recente revisão sistemática as complicações da ecoescleroterapia foram divididas em: anafilaxia; eventos arteriais; embolia pulmonar; trombose venosa profunda; necrose cutânea (Jia *et al*., 2006).

Anafilaxia, injeção intra-arterial e mortes não ocorreram. Nos eventos arteriais, houve um caso de acidente vascular cerebral pós-tratamento com microespuma, em que foram injetados 20 ml de microespuma no interior da veia safena magna e, posterior ao procedimento, foi diagnosticado *forame ovale* patente (Forlee et al., 2006).

Um caso de infarto agudo do miocárdio 30 minutos pós-injeção de espuma e uma crise epilética 40 minutos após a injeção (Jia et al.,2006).

Sobre embolia pulmonar, Bergan et al. (2006) reportaram o caso de um paciente que teve essa complicação 4 meses depois do tratamento escleroterápico.

A trombose venosa profunda, na revisão sistemática, variou de 0 a 5,7%, sendo considerada trombose venosa quando ocorre em veias femoral, poplítea ou tibiais. Houve estudos (Wright, 2006) com 2,5% e séries de casos com 0,4% e ocorreram séries sem nenhum caso de trombose venosa (Morrison et al., 2003).

Em recente revisão sistemática umas das séries analisadas com 781 pacientes a necrose de pele ocorreu em taxa média de 1% (0 a 2,6%)(Jia et al., 2006).

Nesta mesma revisão sistemática (Jia et al., 2006), foram considerados eventos adversos menores: distúrbio visual; cefaléia; tosse; dor torácica; reflexo vaso-vagal; mal-estar; tromboflebite; hiperpigmentação; reação alérgica local; hematoma; extravasamento e dor no local da punção. A incidência de distúrbios visuais nesta revisão variou de 0 a 5,9%, mas em todos os casos houve regressão completa no máximo em 30-40 minutos após o procedimento.

Cavezzi et al. (2002) e Frulini, Cavezzi (2002), em uma série de casos de 748 pacientes, relataram dois casos de mal-estar durante o procedimento.

Cabrera et al. (2004) relataram episódios de tosse seca que ocorreu por 15 minutos durante o procedimento.

Bergan et al. (2006) relataram 2,8% de eventos sistêmicos (quatro episódios de tosse, duas sensações de pânico e duas dores torácicas); não há informação de quando esses eventos se iniciaram ou quando terminaram.

A trombose venosa menor, que inclui nesta categoria trombose em veia reticular, trombose em veia superficial, trombose veia do gastrocnêmio ou solear, foi um evento que teve muita variação nos vários estudos avaliados, sendo a incidência de 0,4 a 17,6%, dependendo do estudo (Jia, 2006).

A complicação mais comum referida por Partsch (2004) foi tromboflebite superficial e hiperpigmentação, esta última surge principalmente se a concentração do esclerosante for excessiva para a veia tratada.

Em relação à hiperpigmentação, avaliando-se por mais de 30 dias, a incidência chegou a 31,6% em quatro estudos da revisão sistemática, com 517 pacientes (Jia et al., 2006).

Cabrera Garrido, Cabrera Garcia-Olmedo (1995) reportaram que a pigmentação em 90% dos 23 pacientes desapareceu espontaneamente em 6 meses pós-tratamento. Mas quando comparada com escleroterapia com líquido, a ecoescleroterapia com microespuma, não ocorreu diferença estatística na avaliação da hiperpigmentação.

Os eventos adversos reação alérgica, hematoma, extravasamento foram em média 4,2%, em quatro estudos com o total de 511 pacientes (Jia et al., 2006).

Guex et al. (2005) em estudo multicêntrico sobre complicações precoces e tardias de escleroterapia com líquido e microespuma, foram avaliados 12.173 sessões, sendo 6.395 sessões com microespuma. Ocorreram mais complicações com a microespuma, 37 casos, sendo a maioria distúrbio visual, que ficou resolvido logo depois de terminado o procedimento; houve oito casos de reflexo vagal, sem maiores conseqüências. Das complicações tardias ocorreu um caso de trombose venosa profunda em veia femoral pós-tratamento com microespuma em veia safena varicosa, que foi tratada com heparina e meia elástica; um caso de trombose de veia muscular e três casos de tromboflebite de veias superficiais. Não houve nenhum caso de injeção intra-arterial. Os autores relatam que na França são realizadas aproximadamente de 1 a 1,5 milhão de sessões escleroterapia por ano, entre a líquida e a com microespuma, por cerca de 1.200 mil médicos, e que a ocorrência de

acidentes e incidentes gira em torno de 0,4 a 1%.

3.3.3.5 Eficácia dos resultados

O *National Institute for Health and Clínica Excelence* NICE (2004) fez uma revisão da escleroterapia liquida, ecoescleroterapia com microespuma e tratamento cirúrugico em varizes tronculares e avaliou a eficácia destes métodos nos estudos randômicos demonstrando uma taxa de sucesso na oclusão venosa de 84% (67-94%).

A taxa média de recorrência variou entre os estudos de 10-28%, com diferentes intervalos de acompanhamento. Em um estudo randômico (Belcaro et al., 2003) com 10 anos de acompanhamento, a taxa de recorrência da ecoescleroterapia com microespuma foi de 51%.

Finalizando a revisão do NICE, na sua avaliação o volume e a concentração das microespuma variou entre os estudos e não está claro se estes fatores influenciaram a eficácia dos resultados e/ou a taxa de complicações. Também observou-se que o método utilizado, a mistura do esclerosante com um gás e o tamanho da bolha podem influenciar nos resultados do tratamento.

O NICE fez recomendações aos médicos:

- A atual evidência da eficácia dos resultados terapêuticos da ecoescleroterapia com microespuma é limitada.
- Os médicos que desejarem realizar este tipo de tratamento deveriam informar o paciente de todos os potenciais efeitos colaterais associados ao procedimento e ter por escrito o consentimento do paciente.

O objetivo terapêutico da ecoescleroterapia é a completa oclusão da veia tratada. Devido à heterogeneidade dos estudos clínicos em relação ao tempo de avaliação e o tipo de veia tratada, foi encontrada uma variação na avaliação ultra-sonográfica na taxa de oclusão da veia tratada de 60 a 98% (Jia et al., 2006).

Nesta mesma revisão sistemática (Jia et al., 2006), foi feita uma meta-análise dos estudos randômicos entre ecoescleroterapia e tratamento cirúrgico com uma probabilidade de completa oclusão de 0,86 (IC 95% 0.67-1.10) em favor do

tratamento cirúrgico sobre a ecoescleroterapia com microespuma, mas sem significância estatística (Figura 1).

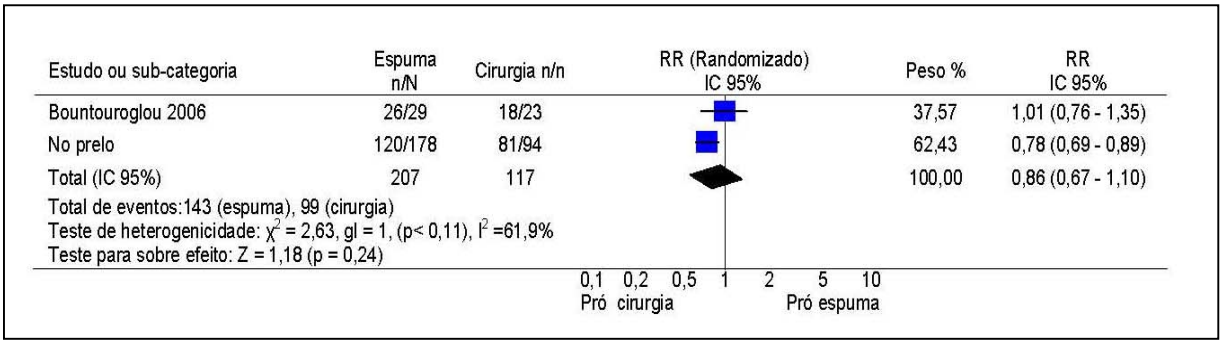

Figura 1 – Comparação meta-analítica de dois estudos randômicos do tratamento de varizes por ecoescleroterapia com microespuma e por operação convencional.
Fonte: Jia et al., 2007.

4 MÉTODOS

O presente trabalho foi previamente aprovado pelo Comitê de Ética do Hospital Santa Marta, em Uberlândia, Minas Gerais (Anexo 1) e referendado pelo CEP - Comitê de Ética em Pesquisa da Universidade Federal de São Paulo – UNIFESP no processo nº 145/2006 (Anexo 2). Foram observadas a Resolução 196/96 do Conselho Nacional de Saúde e a Declaração de Helsinki, de 1975 e revisada em 1983, que estabelecem normas de pesquisa utilizando seres humanos.

Este estudo é um ensaio clínico aleatório, que compara o tratamento cirúrgico convencional de varizes primárias de membros inferiores com o tratamento ecoscleroterápico com espuma guiada por ultra-sonografia vascular, em pacientes portadores de doença venosa crônica superficial, com varizes primárias dos membros inferiores, com hiperpigmentação, lipodermatoesclerose e úlcera cicatrizada, classificados como CEAP - C_5EpAsPr.

A doença foi identificada por meio de anamnese, exame clínico e por método não-invasivo de ultra-sonografia vascular, com aparelho marca ATL®, modelo HDI 5000 com transdutor linear 4-7 MHz. O tratamento foi realizado em um membro varicoso de cada paciente. Na eventualidade do paciente apresentar os dois membros acometidos pela IVC, era escolhido o membro em pior estágio clínico.

Os pacientes selecionados não tinham sido submetidos a nenhum tipo de tratamento operatório do membro escolhido para a pesquisa.

4.1 Local

Os pacientes foram atendidos e selecionados no ambulatório de Angiologia e Cirurgia Vascular na Unidade Básica de Saúde (UBS) da Secretaria de Saúde da Prefeitura Municipal de Uberlândia-MG. A Unidade Básica de Saúde situa-se na Avenida Belo Horizonte, 555, Bairro Martins. Os procedimentos foram realizados no Hospital Santa Marta, situado na Avenida Rondon Pacheco, nº 450, na cidade de

Uberlândia-MG.

4.2 Tipo de estudo

Ensaio clínico e aleatório, comparando o tratamento cirúrgico e a ecoescleroterapia com microespuma em pacientes portadores de IVC com a classificação clínica do CEAP: C_5EpAsPr.

4.3 Amostra

4.3.1 Critérios de inclusão

Pacientes na faixa etária de 18 a 70 anos, portadores de varizes primárias com doença venosa crônica, caracterizada por varizes, lipodermatoesclerose, hiperpigmentação e úlcera venosa cicatrizada.

4.3.2 Critérios de exclusão

História clínica prévia de:

- trombose venosa profunda; trombofilias; alergia a polidocanol; asma brônquica; síndrome pós-flebítica.

Ocorrência de:

- doença sistêmica grave; imobilização ou confinamento no leito; gestação; insuficiência arterial periférica (consideramos índice tornozelo-braço <0,8); edema nos membros inferiores; pé diabético (polineuropatia avançada ou úlcera); presença de *forame ovale.*

4.4 Amostragem

No período de estudo foram selecionados 60 pacientes (C_5EpAsPr), de forma consecutiva, no período de março de 2006 a julho de 2006 (Anexo 3).

Os pacientes receberam explicação detalhada, fornecida pelo autor, sobre os tratamentos a que poderiam ser submetidos, definidos por sorteio: ou tratamento cirúrgico convencional de varizes do membro inferior ou ecoescleroterapia com microespuma, guiada pela ultra-sonografia vascular. Aqueles que concordaram e assinaram o termo de consentimento, livre e esclarecido (Anexo 4), eram encaminhados para o sorteio, feito em caixa lacrada, com sessenta papelotes, sendo que a metade deles propunha tratamento cirúrgico convencional de varizes de membros inferiores e a outra metade propunha o tratamento ecoscleroterápico, guiado pela ultra-sonografia vascular.

Após o sorteio, o tratamento sorteado pelo paciente era executado em um prazo de 48 horas.

4.5 Tratamentos realizados

4.5.1 Técnica de ecoescleroterapia com microespuma

(Anexo 5)

4.5.1.1 Punção venosa

Com o paciente em posição de Trendelenburg, a veia safena interna ou externa foi visibilizada, posicionando-se o transdutor linear longitudinalmente à veia, a uma distância de 15-20 cm da junção safeno-femoral ou safeno-poplítea. A punção foi realizada, sob visão direta, com cateter sobre agulha[2]. Nas varizes colaterais, a

[2] *Insyte*® 20_{GA}X1.88in

punção da veia foi realizada com dispositivo com asas[3] com o paciente em posição ortostática, facilitando assim a visibilização da mesma. Nas veias perfurantes, a punção foi realizada diretamente com agulha 22 g 1 ¼ (Figura 2) e também sob visão ultra-sonográfica, como apresentado na figura 3.

Figura 2 – Material utilizado na punção para injeção da microespuma.

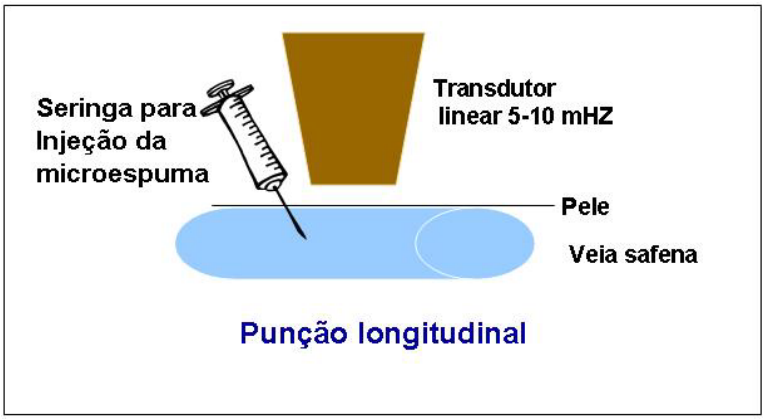

Figura 3 – Representação esquemática da punção venosa com uso da ultra-sonografia vascular.

[3] butterfly®

4.5.1.2 Preparo da microespuma

Para a preparação da microespuma, utilizou-se a técnica descrita por Tessari et al. (2001), que consiste na utilização de duas seringas descartáveis[4], sendo a primeira seringa de três cc contendo um ml de polidocanol[5], e a segunda de 5 cc contendo 4 ml de ar ambiente. As seringas foram conectadas por meio de uma torneira de três vias e, com movimentos alternados, sincronizados nos êmbolos das seringas, vigorosos e repetidos, levando o conteúdo de uma seringa para outra, pelo menos por 20 vezes, misturou-se o ar com o líquido, formando assim a "microespuma" (Figura 4). A concentração de polidocanol e o volume de espuma utilizada em cada segmento estão apresentados no quadro 1.

Figura 4 – Preparo da microespuma utilizando o método Tessari.

[4] Marca BD®
[5] Galenica

Quadro 1 – Relação entre o volume de espuma e concentração de polidocanol, segundo o segmento tratado (Breu, Guggenbichler, 2004).

VEIA PARA TRATAMENTO	VOLUME DE ESPUMA POR SESSÃO (ML)	CONCENTRAÇÃO DE POLIDOCANOL (%)
Veia safena interna	8 a 10	3
Veia safena externa	5	1 ou 3
Veia colateral	5	1
Veia perfurante	1 a 2	1

4.5.1.3 Injeção da microespuma

A injeção da microespuma foi realizada em *bolus*, acompanhada pela ultra-sonografia. A injeção era feita por sessão eram injetados, no máximo, 10 ml de microespuma. Podendo ser repetida ao longo do tratamento até três vezes a cada trinta dias, ou seja, a cada sessão o membro era avaliado trinta dias depois com ultra-sonografia, persistindo refluxo significativo no segmento tratado, nova injeção era feita, sendo que foram realizados no máximo 3 sessões em cada membro dentro do período de estudo proposto. Neste trabalho foi considerado tratamento com sucesso até três sessões em intervalo de 30 dias entre elas. Após a injeção, mantinha-se o membro inferior elevado e, na ocasião, quando se observava a presença da microespuma próxima à junção safeno-femoral ou safeno-poplítea, realizava-se, então, a compressão manual na região inguinal ou na região poplítea, respectivamente. Nos locais onde havia perfurantes insuficientes, o procedimento compressivo era similar, principalmente na região da coxa, visando impedir a progressão da microespuma para o sistema venoso profundo. Após 15 minutos de compressão, o membro era enfaixado com atadura inelástica[6] de 12 cm de largura, mantendo-se assim por período de três a cinco dias. Após este prazo, o paciente passava a utilizar meia elástica[7] de compressão entre 30/40 mmHg e de comprimento 3/4 ou 7/8, durante três meses. Ao final do procedimento o paciente era liberado para deambular e voltar à sua rotina normal sem esforços, restringindo-se, no entanto, atividade física por 30 dias.

[6] FAMARA®

4.5.2 Tratamento operatório

(Anexo 6)

O tratamento operatório proposto foi a ligadura da junção safeno-femoral ou safeno-poplíteo, acompanhada de safenectomia total por fleboextrator sentido crâneo-caudal, associada à retirada de varizes colaterais e ligadura de perfurantes insuficientes. A anestesia utilizada em todos os casos foi o bloqueio raquidiano. O tratamento operatório seguiu as técnicas cirúrgicas convencionais para o tratamento operatório de varizes dos membros inferiores (Ivo, Merlo, 2002).

Utilizamos o fleboextrator[8] e instrumental cirúrgico hospitalar convencional. A retirada de colaterais foi realizada com agulha de crochê e pinças hemostáticas (Kelly mosquito). A ligadura das veias perfurantes insuficientes era realizada com fios de algodão 3-0. Todos os tratamentos cirúrgicos e cuidados pós-operatórios foram realizados pelo pesquisador.

Logo após o término do procedimento, o membro operado era enfaixado com ataduras de crepe, visando à hemostasia e melhora do fluxo venoso de retorno, assim permanecendo por 24h. O doente permanecia em repouso no leito, em posição de Trendelenburg, sendo orientado para efetuar exercícios ativos com os membros inferiores. Os pacientes submetidos ao tratamento operatório permaneciam internados por 24h.

Os pacientes recebiam alta hospitalar em 24 horas, quando eram retiradas das ataduras de crepe de algodão e substituídas por ataduras inelásticas[9], mantendo-se este enfaixamento por sete dias, retirando-as apenas para o banho. Recomendava-se aos pacientes que deambulassem por 15 a 20 minutos a cada duas horas de repouso. No 8º dia pós-operatório, após a retirada dos pontos cirúrgicos, o paciente era liberado para atividades leves durante meio período do dia. A alta para o trabalho e para as atividades normais era dada entre 15 a 21 dias após o procedimento. O uso de meia elástica 30/40 mmHg, ¾ ou 7/8 era indicado a partir do 8º dia de pós-operatório e continuado até 30 dias. No período de pós-operatório imediato era prescrito a todos os pacientes o uso de antiinflamatório não-hormonal

---

[7] Venosan
[8] MARIO DEGNI MONTSERRAT®

por via oral num período de 24/48h, sendo mantido por no máximo sete a dez dias.

Não realizamos reintervenção em nenhum dos casos de veias remanescentes dos pacientes submetidos ao tratamento operatório.

4.6 Monitoração do tratamento

4.6.1 Acompanhamento clínico

(Anexo 7)

O tratamento foi monitorado com base nos escores clínicos de gravidade venosa para dor, edema, inflamação, pigmentação e lipodermatoesclerose, de acordo com a classificação CEAP (Kakkos et al., 2003), antes e depois dos procedimentos (30,60 e 180 dias), como apresentado no quadro 2.

Quadro 2 – Descrição dos escores clínicos utilizados.

ITEM	ESCORE VENOSO DE GRAVIDADE CLÍNICA		
	0	1	2
Dor	Ausente	Moderada, sem analgésico	Grave, necessita analgésico
Edema	Ausente	Moderado	Grave
Inflamação	Ausente	Moderada celulite	Grave celulite
Pigmentação	Ausente	Área da úlcera, focal, baixa intensidade	Área da úlcera extensa no 1/3 distal de perna
Lipodermatoesclerose	Ausente	Focal	Medial e/ou lateral

4.6.2 Acompanhamento ultra-sonográfico

Foi realizado em três etapas:

[9] FAMARA®

1ª avaliação: (Anexo 8)

Realizado em ambos os grupos tratados, entre 8 +/- 2 dias, com o objetivo de detectar a presença de trombose venosa profunda, com a monitoração das veias femorais, poplítea, tibiais posteriores, anteriores e fibulares, veias soleares, mediais e laterais e veias do gastrocnêmio (Meissner, 2000).

2ª avaliação: (Anexo 9)

a) Avaliar a necessidade de nova injeção de microespuma no grupo da ecoescleroterapia de 30 +/- 2 dias.

b) Avaliar a presença de varizes residuais nos pacientes submetidos a tratamento cirúrgico.

3ª avaliação (Anexo 10)

Avaliar a eficácia dos tratamentos, sendo que no tratamento cirúrgico a presença de refluxo em algum segmento tratado após os seis meses, era considerada falência do mesmo.

E na ecoescleroterapia utilizou-se o critério empregado por Yamaki et al. (2004), conforme a figura 5:

1) oclusão total;
2) recanalização parcial sem refluxo;
3) recanalização parcial com refluxo e
4) recanalização completa.

O tratamento ecoescleroterapico foi acompanhado com a ultra-sonografia em 30 e 60 dias pós-tratamento, para avaliar a eficácia e/ou a necessidade de nova injeção de microespuma.

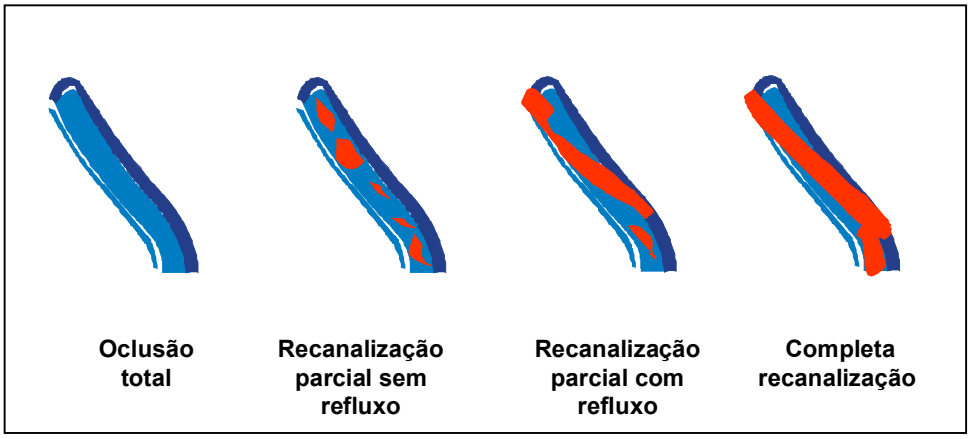

Figura 5 – Demonstração esquemática dos critérios ultra-sonograficos.
Fonte: Yamaki et al., 2004

4.7 Variáveis estudadas

Variáveis primárias

Análise dos escores clínicos de gravidade venosa, pré e pós-tratamento com 30, 60 e 180 dias, avaliando os dois tipos de tratamento executados.

Variáveis secundárias

- Idade, sexo.
- Complicações pós-tratamento: operatório e com a ecoescleroterapia.
- Avaliação da efetividade do tratamento ecoescleroterápico com a ultra-sonografia vascular.

A mensuração das variáveis foi feita pelo pesquisador e a ultra-sonografia realizada por um único ultra-sonografista vascular, o médico Salustiano Pereira de Araújo.

4.8 Método estatístico

4.8.1 Cálculo do tamanho da amostra

Considerando, a confiança na estimativa da prevalência populacional de 95% (Z = 1,96); a prevalência de IVC grave na população em torno de 2% (p_{esp} = 0,02) ; erro máximo na estimativa de 5% (d=0,05).

Temos:

$$n = \frac{(Z_{\alpha/2})^2 (p_{esp})(1 - p_{esp})}{d^2} = \frac{1{,}96^2.0{,}02.0{,}98}{0{,}05^2} = 30$$

(Bussab, Morettin, 2005)

4.8.2 Análise estatística

O teste estatístico não-paramétrico de Mann-Whitney foi aplicado em ambos os grupos no pré e pós-tratamento (180 dias). O teste de Friedman foi aplicado em cada escore clínico de gravidade venosa (dor, edema, inflamação, pigmentação e lipodermatoesclerose), tanto no pré como no pós-tratamento (180 dias). O valor do P foi adotado em 0,05%. A análise estatística utilizada para as variáveis secundárias foi o método estatístico descritivo.

5 RESULTADOS

Inicialmente serão apresentadas as descrições dos grupos estudados, as avaliações dos pacientes tratados com ecoscleroterapia e, na seqüência, os resultados do grupo submetido ao tratamento cirúrgico, culminando com os resultados gerais, que incluem a comparação entre os dois grupos.

5.1 Grupos estudados

Dos 60 pacientes selecionados para o estudo, 29 receberam tratamento cirúrgico convencional (51,79%) e 27 foram tratados com ecoescleroterapia com microespuma (48,21%). No transcorrer do estudo, um paciente do grupo da operação convencional mudou de cidade, o que impediu o seu acompanhamento. Já no grupo da ecoescleroterapia, não foi possível acompanhar três pacientes, pois um mudou de cidade e outros dois se recusaram a continuar fazendo parte do estudo (Figura 6).

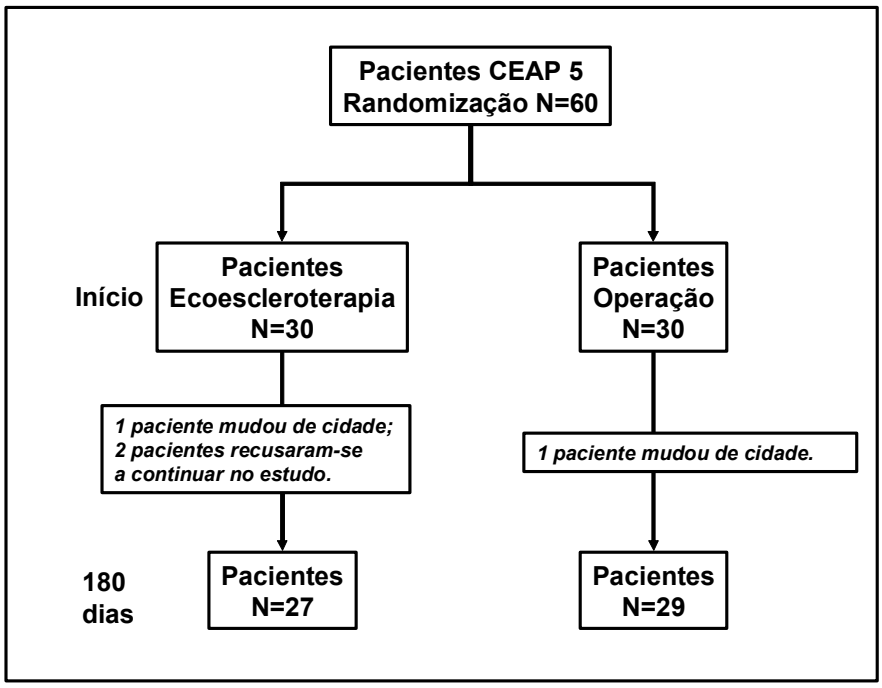

Figura 6 – Diagrama com o fluxo de pacientes durante o estudo.

Participaram do estudo 46 pacientes do sexo feminino (82,1%) e 10 do sexo masculino (17,9%), sendo a maioria (73,2%) acima de 40 anos, como mostra a Tabela 1.

Tabela 1 – Sumário dos grupos de tratamento.

Item	**Ecoescleroterapia**	**Tratamento Operatório**
Gênero feminino	85,2%	79,3%
Idade – Variação	25 – 76	29 - 72
Idade – Mediana	53	49

Por questões didáticas, dividiu-se em segmentos o tratamento operatório e o tratamento com ecoescleroterapia com microespuma, sendo que a maioria dos segmentos tratados foi à safena magna. Dos 72 segmentos submetidos ao tratamento operatório 66 tiveram sucesso (91,67%). Já na ecoescleroterapia foram tratados 74 segmentos sendo que 54 obtiveram sucesso (72,97%), como se vê na Tabela 2.

Tabela 2 – Segmentos tratados e sucessos observados, segundo o tipo de tratamento.

SEGMENTO	**TRATAMENTO OPERATÓRIO**			**ECOESCLEROTERAPIA**		
	TRATADOS	**SUCESSO**	**%**	**TRATADOS**	**SUCESSO**	**%**
Safena Magna (Coxa)	27	26	96,30	25	20	80,00
Safena Magna (Perna)	23	21	91,30	24	16	66,67
Safena Parva	3	3	100,00	4	2	50,00
Colateral (Coxa)	1	1	100,00	2	2	100,00
Colateral (Perna)	9	7	77,78	12	10	83,33
Perfurante (Coxa)	1	1	100,00	--	--	--
Perfurante (Perna)	8	7	87,50	7	4	57,14
Total	72	66	91,67	74	54	72,97

No tratamento com ecoescleroterapia foram realizadas 56 sessões para aplicação de microespuma (Tabela 3), sendo que o número de sessões foi em média de 2,1 por paciente, somente 3 pacientes foram submetidos a uma sessão.

Tabela 3 – Quantidade de pacientes, segundo o número de sessões realizadas para o tratamento a base de ecoescleroterapia.

Número de sessões	Quantidade de pacientes	Total de sessões
1	3	3
2	19	38
3	5	15
Total	27	56

5.2 Avaliação dos escores

O teste estatístico utilizado para a avaliação dos escores clínicos de gravidade venosa foi o teste de Friedman.

A variável dor foi estatisticamente significante (p<0,005), quando se comparou o pré-tratamento com 30, 60 e 180 dias, em ambos os grupos tratados (Figuras 7 e 8).

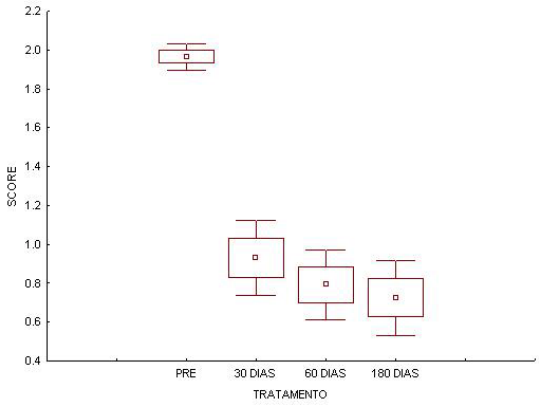

Figura 7 – *Box-plot* da variável dor em pacientes submetidos ao procedimento com ecoescleroterapia.

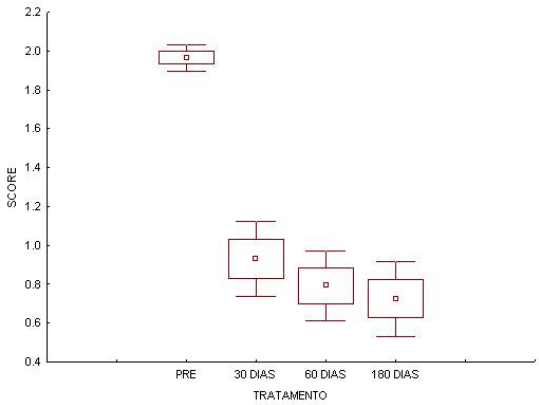

Figura 8 – *Box-plot* da variável dor para os pacientes submetidos ao procedimento cirúrgico.

A variável edema foi estatisticamente significante (p<0,005), quando se comparou o pré-tratamento com 30, 60 e 180 dias, em ambos os grupos tratados (Figuras 9 e 10).

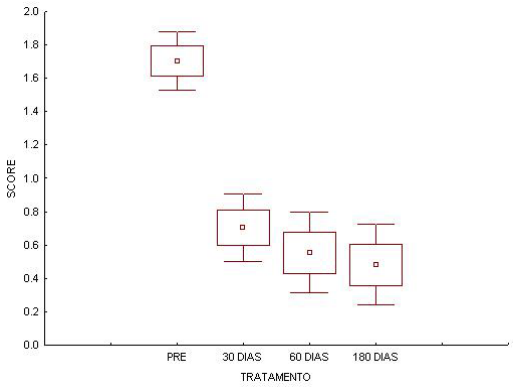

Figura 9 – *Box-plot* da variável edema em pacientes submetidos ao procedimento com ecoescleroterapia.

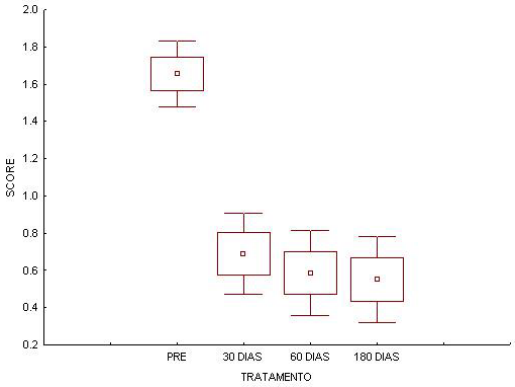

Figura 10 – *Box-plot* da variável edema para os pacientes submetidos ao procedimento cirúrgico.

A variável inflamação foi estatisticamente significante ($p<0,005$), quando se comparou o pré-tratamento com 30, 60 e 180 dias, em ambos os grupos tratados (Figuras 11 e 12).

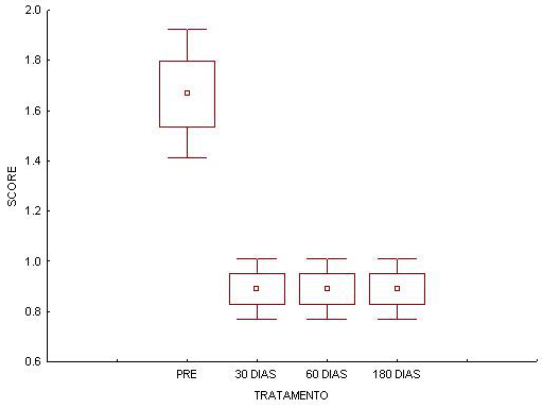

Figura 11 – *Box-plot* da variável inflamação em pacientes submetidos ao procedimento com ecoescleroterapia.

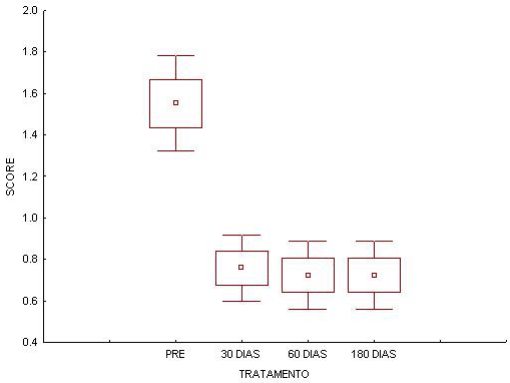

Figura 12 – *Box-plot* da variável inflamação em pacientes submetidos ao procedimento com cirurgia.

A variável pigmentação não foi estatisticamente significante, quando se comparou o pré-tratamento com 30, 60 e 180 dias, em ambos os grupos tratados (Figuras 13 e 14).

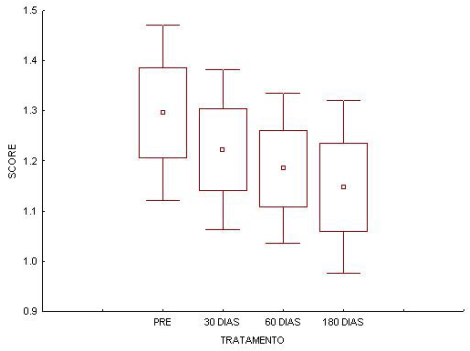

Figura 13 – *Box-plot* da variável pigmentação em pacientes submetidos ao procedimento com ecoescleroterapia.

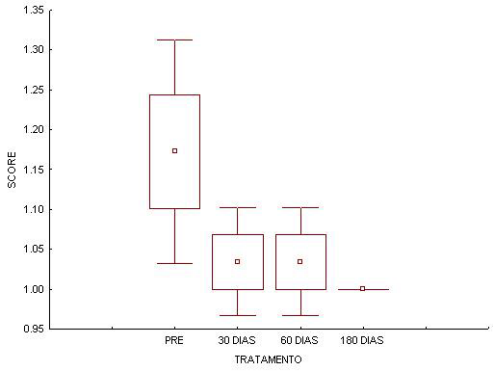

Figura 14 – *Box-plot* da variável pigmentação para os pacientes submetidos ao procedimento cirúrgico.

A variável lipodermatoesclerose não foi estatisticamente significante, quando se comparou o pré-tratamento com 30, 60 e 180 dias, em ambos os grupos tratados (Figuras 15 e 16).

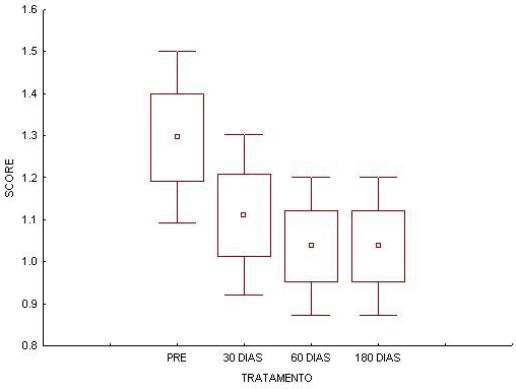

Figura 15 – *Box-plot* da variável lipodermatoesclerose em pacientes submetidos ao procedimento com ecoescleroterapia.

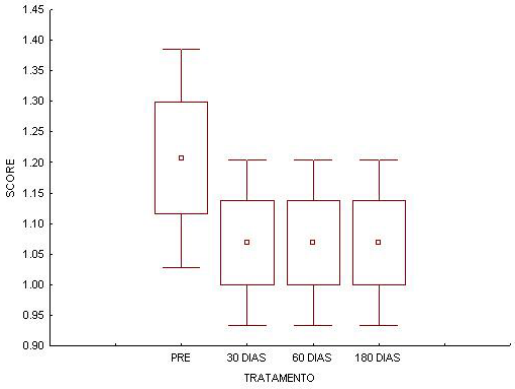

Figura 16 – *Box-plot* da variável lipodermatoesclerose para pacientes submetidos ao procedimento cirúrgico.

Os resultados dos grupos que se submeteram ao tratamento cirúrgico convencional e a ecoescleroterapia com microespuma foram avaliados com o escores clínicos de gravidade venosa da classificação clínica CEAP (Tabela 4).

Tabela 4 – Avaliação dos escores clínicos de gravidade venosa no pré-tratamento e após 180 dias, segundo o tipo de intervenção.

Tratamento	**Item**	**Dor**		**Edema**		**Inflamação**	
		Inicial	180 dias	*Inicial*	180 dias	*Inicial*	180 dias
Ecoesclero-terapia	Soma	*49*	15	*46*	13	*45*	24
	Mínimo	*1*	0	*1*	0	*1*	0
	Mediana	*2*	1	*2*	0	*2*	1
	Máximo	*2*	1	*2*	2	*3*	1
Tratamento Cirúrgico	Soma	*57*	21	*48*	16	*45*	21
	Mínimo	*1*	0	*1*	0	*1*	0
	Mediana	*2*	1	*2*	0	*1*	1
	Máximo	*2*	2	*2*	2	*3*	1

Tratamento	**Item**	**Pigmentação**		**Lipodermato esclerose**	
		Inicial	180 dias	*Inicial*	180 dias
Ecoesclero-terapia	Soma	*35*	31	*35*	31
	Mínimo	*1*	0	*1*	0
	Mediana	*1*	1	*1*	1
	Máximo	*2*	2	*2*	2
Tratamento Cirúrgico	Soma	*34*	29	*34*	29
	Mínimo	*1*	1	*1*	1
	Mediana	*1*	1	*1*	1
	Máximo	*2*	1	*2*	1

Variação dos escores: 0- Ausente; 1-Moderado; 2-grave.

O teste de Mann-Whitney (teste U) mostrou que não ocorreu diferença significativa para nenhuma das características analisadas (p>0,05), ao se comparar os escores clínicos de gravidade venosa no pré-tratamento, entre os dois grupos do estudo: ecoscleroterapia e dos submetidos ao tratamento cirúrgico (Tabela 5).

Tabela 5 – Resultado do teste de Mann-Whitney, na avaliação dos escores clínicos de gravidade venosa no pré-tratamento, nos dois grupos estudados.

DOR	**EDEMA**	**INFLAMAÇÃO**	**PIGMENTAÇÃO**	**LIPODERMATO ESCLEROSE**
nC = 29	nC = 29	nC = 29	nC = 29	nC = 29
nE = 27	nE = 27	nE = 27	nE = 27	nE = 27
RC = 885,50	RC = 807,50	RC = 792,00	RC = 778,00	RC = 792,50
RE = 710,50	RE = 788,50	RE = 804,00	RE = 818,00	RE = 803,50
U = 332,50	U = 372,50	U = 357,00	U = 343,00	U = 357,50
Z(U) = 0,9674	Z(U) = 0,3115	Z(U) = 0,5657	Z(U) = 0,7953	Z(U) = 0,5575
(p) = 0,3333	(p) = 0,7554	(p) = 0,5716	(p) = 0,4265	(p) = 0,5772

nC – número de pacientes que se submeteram ao tratamento cirúrgico convencional
nE – número de pacientes que se submeteram à ecoescleroterapia
RC – soma dos postos (ranks) do tratamento cirúrgico
RE – soma dos postos (ranks) da ecoescleroterapia
U – estatística de Mann-Whitney
Z(U) – estatística padronizada de Mann-Whitney
(p) – significância do teste (0.05)

O teste de Mann-Whitney (teste U) mostrou que não ocorreu diferença significativa para nenhuma das características analisadas (p>0,05), ao se comparar os escores clínicos de gravidade venosa após 180 dias de tratamento, entre os dois grupos do estudo**:** ecoscleroterapia e tratamento cirúrgico (Tabela 6).

Tabela 6 - Resultado do teste de Mann-Whitney, na avaliação dos escores clínicos no pós-tratamento com 180 dias, nos dois grupos estudados.

DOR	EDEMA	INFLAMAÇÃO	PIGMENTAÇÃO	LIPODERMATO ESCLEROSE
nC = 29	nC = 29	nC = 29	nC = 29	nC = 29
nE = 27	nE = 27	nE = 27	nE = 27	nE = 27
RC = 886.50	RC = 853.00	RC = 762.00	RC = 768.50	RC = 837.50
RE = 709.50	RE = 743.00	RE = 834.00	RE = 827.50	RE = 758.50
U = 331.50	U = 365.00	U = 327.00	U = 333.50	U = 380.50
Z(U) = 0.9838	Z(U) = 0.4345	Z(U) = 1.0576	Z(U) = 0.9510	Z(U) = 0.1804
(p) = 0.3252	(p) = 0.6639	(p) = 0.2902	(p) = 0.3416	(p) = 0.8569

nC – número de pacientes que se submeteram ao tratamento cirúrgico convencional
nE – número de pacientes que se submeteram à ecoescleroterapia
RC – soma dos postos (ranks) do tratamento cirúrgico
RE – soma dos postos (ranks) da ecoescleroterapia
U – Estatística de Mann-Whitney
Z(U) – estatística padronizada de Mann-Whitney
(p) – significância do teste (0.05)

5.3 Avaliação ultra-sonográfica

1ª avaliação

A primeira avaliação ultra-sonográfica de todos pacientes tratados feita entre 8 ± 2 dias, não demonstrou sinais de tromboembolismo venoso no sistema venoso profundo.

2ª avaliação

A ultra-sonografia vascular foi realizada após 30 dias de cada sessão de microespuma. Em cinco pacientes foram feitas três sessões; em dezenove pacientes duas sessões e em três pacientes apenas uma sessão (Tabela 3).

Na avaliação ultra-sonográfica dos pacientes que se submeteram ao tratamento cirúrgico convencional, foram identificados 8 membros com varizes residuais.

3ª avaliação

Foi realizada em 180 dias, para determinar a efetividade dos tratamentos, sendo que o tratamento com ecoescleroterapia apresentou sucesso em 77,8% dos pacientes, e o tratamento cirúrgico, em 89,7% (Tabela 7).

Um paciente submetido ao tratamento operatório (ligadura de óstio de safena externa + flebectomia) evidenciou presença de refluxo em veia poplítea (Figura 17).

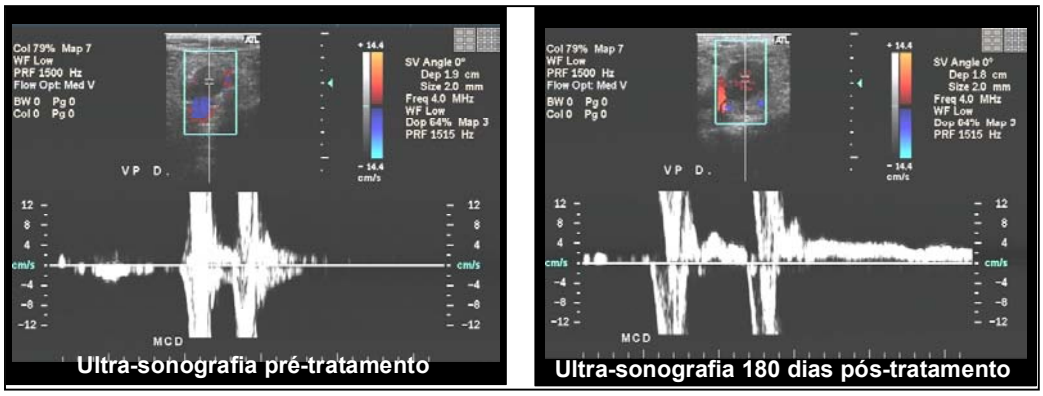

Figura 17 – Demonstração do refluxo através da ultra-sonográfica modo B no pré e pós-tratamento cirúrgico.

Tabela 7 – Avaliação ultra-sonográfica da efetividade do tratamento, nos dois grupos do estudo, com 180 dias.

Pacientes	Ecoescleroterapia	Tratamento cirúrgico
N	27	29
n	21	26
% (n/N)	77,8	89,7

N - total de pacientes tratados; n – total de pacientes com sucesso no tratamento.

Abaixo se encontra ilustrado um caso clínico de cada tipo de tratamento

realizado. Na Figura 18 apresenta-se o pré e pós-operatório do tratamento cirúrgico. Já na Figura 19, o pré e pós-tratamento de paciente submetido a ecoescleroterapia.

Figura 18 – Caso submetido tratamento cirúrgico pré e pós-tratamento

Figura 19 – Caso submetido a tratamento ecoescleroterapia pré e pós-operatório.

5.4 Complicações

Na ecoescleroterapia, as complicações menores foram dois casos de desconforto respiratório durante o procedimento, que apresentaram melhora assim que este terminou.

Houve, também, três hematomas no local da punção da veia safena, sendo dois na coxa e um na perna; três casos de escotoma; cinco casos de extravasamento de microespuma para o subcutâneo, que não tiveram nenhuma repercussão local; vinte casos de tromboflebite química, sendo que em nove foi feita drenagem no período de 7 a 10 dias, com melhora do quadro clínico, como apresentado na tabela 8.

Tabela 8 – Complicações observadas no pós-tratamento com ecoescleroterapia.

COMPLICAÇÕES DA ECOESCLEROTERAPIA	FREQÜÊNCIA
Respiratória	2
Hematoma local	3
Escotomas	3
Extravasamento pós-espuma	5
Trombo com drenagem	5
Trombo sem drenagem	15
Total	33

As complicações decorrentes do tratamento cirúrgico foram:

Neurológica: 7 casos, em região de maléolo medial e dorso dos pés; de deiscência de sutura foram 11 casos, e um caso de linfocele, conforme Tabela 9.

Tabela 9 – Complicações observadas no pós-tratamento cirúrgico.

COMPLICAÇÕES DO TRATAMENTO OPERATÓRIO	FREQÜÊNCIA
Infecção	1
Hematoma	2
Linfocele	1
Deiscência de sutura	11
Neurológica	7
Linfedema	3
Total	25

6 DISCUSSÃO

6.1 Discussão do Método

Ainda não existe um tratamento ideal para as varizes primárias dos membros inferiores, devido à complexidade da doença ou as suas características crônicas. O tratamento de escolha atualmente para as varizes tronculares primárias de membros inferiores é o cirúrgico, sendo a safenectomia e suas variações técnicas o método convencional (Neglen, 2001).

Qualquer outra opção de tratamento deve oferecer para o paciente resultados iguais ou melhores que a do tratamento cirúrgico, ou seja, para um novo método terapêutico ter credibilidade na prática clínica, é necessário comparar o mesmo com a terapêutica convencional vigente. A importância do ensaio clínico aleatório como fonte de dados para a decisão clínica é largamente aceita, sendo este tipo de estudo essencial como modelo de decisão na prática clínica (Claxton et al., 2002).

A nossa proposta neste estudo foi comparar o método convencional com um novo método na indicação para o tratamento de varizes tronculares primárias, a ecoescleroterapia com microespuma e com um grupo específico de pacientes. Escolhemos a comparação randômica para eliminar a tendenciosidade do examinador. Foi selecionado um único perfil de paciente para serem avaliados (C_5EpAsPr), os procedimentos da ecoescleroterapia e tratamento cirúrgico foram todos feitos pelo pesquisador e a ultra-sonografia vascular feita por um único profissional para diminuir ainda mais o viés. Tudo isso com o objetivo de ter uma comparação mais fiel.

Este ensaio clínico foi o primeiro a comparar o tratamento operatório com a ecoescleroterapia em um único perfil de pacientes da classificação clínica CEAP-C_5EpAsPr.

A variável primária escolhida foi à avaliação clínica com os escores de

gravidade venosa. Kakkos et al., 2003 demonstraram que os escores clínicos são as melhores medidas na avaliação do tratamento cirúrgico das varizes primárias, observando-se uma relação linear da classificação clínica CEAP com os escores clínicos, demonstrando sensibilidade e significância na quantificação dos resultados da terapêutica em varizes tronculares primárias. Baseado nisto, utilizamos os escores clínicos de gravidade venosa, para se ter uma avaliação clínica fiel dos efeitos dos tratamentos utilizados, foram avaliados dentro das possibilidades do C_5EpAsPr, a dor, edema, inflamação, hiperpigmentação e lipodermatoesclerose. Bountouroglou et al., 2006 também utilizou os escores clínicos na avaliação terapêutica pós-tratamento com ecoescleroterapia com microespuma comparando com o tratamento cirúrgico, demonstrando melhora dos escores em ambos os grupos tratados.

A variável secundária foi à avaliação com a ultra-sonografia vascular, para demonstrar a eliminação do refluxo com a retirada da veia (tratamento operatório) ou oclusão da veia tratada (tratamento ecoescleroterápico). Esta foi à maneira mais comum de avaliar a efetividade terapêutica da ecoescleroterapia em diversas publicações (Cabrera Garrido, Cabrera Garcia-Olmedo,1995; Monfreux ,1997; Tessari et al.,2001; Cavezzi et al.,2002; Guex JJ, 2005). A avaliação com a ultra-sonografia vascular é a visão técnica da eficácia do tratamento, no operatório inicialmente observa-se a presença ou não de varizes residuais e se houve a eliminação de todos os refluxos. No ecoescleroterapico avalia-se o percentual de oclusão. Na ecoescleroterapia com microespuma, o uso da ultra-sonografia vascular guiando a punção, a microespuma no interior da veia e acompanhando o resultado a curto e longo prazo, deu mais segurança ao método.

Há muito que as comparações entre métodos terapêuticos para a doença varicosa são realizadas. Hobbs em 1974 em trabalho pioneiro desenvolveu estudo randômico no tratamento de varizes primárias entre tratamento cirúrgico e escleroterapia líquida ao longo de seis anos, comparou um total de 500 pacientes, no qual aproximadamente a metade foi submetida a tratamento operatório e a outra metade a tratamento escleroterápico com líquido. No primeiro ano a escleroterapia líquida foi mais efetiva com taxa de sucesso de 82%, porém nos seis anos seguintes a eficácia caiu para 7%. O tratamento operatório teve bom resultado ao longo dos seis anos. Hobbs nesta época estabeleceu com esse artigo original que há boas

opções no tratamento operatório e no tratamento escleroterápico e que o médico deve ser competente para executar os dois métodos com igual entusiasmo e selecionar um bom e efetivo plano de tratamento. O tratamento operatório foi melhor para os grandes troncos da veia safena e a escleroterapia para as veias reticulares, veias perfurantes e veias residuais pós-cirúrgicas. Deve se levar em conta que nesta época não havia ultra-sonografia vascular e os critérios de sucesso eram diferentes dos estudos mais atuais. Sucesso foi considerado na maioria das vezes subjetivo ou apenas o exame clínico do autor.

Em recente revisão sistemática no Cochrane em 2004 (Rigby et al., 2004), onde foram avaliados e comparados os tratamentos operatórios com escleroterapia líquida, não houve evidência suficiente para recomendar o tratamento operatório ou a escleroterapia líquida nas varizes tronculares. Mas os autores alegaram dificuldades na interpretação dos artigos: muitos estágios da doença venosa, ou seja, não houve uniformidade ou uma classificação única; como medir as alterações dos estados varicosos; as medidas subjetivas são sempre abertas e sujeitas a tendenciosidade e nenhum sistema simples foi adotado. As únicas medidas objetivas como ultra-sonografia vascular e avaliação volumétrica do pé foram utilizadas em poucos trabalhos.

Valem observar que o ensaio clínico de Hobbs e a revisão sistemática do Cochrane, não conseguiram demonstrar eficácia terapêutica em ambos os tratamentos, ou seja, não houve decisão para a prática clínica.

Durante a ultima década os métodos de tratamento endovasculares tem se desenvolvido como alternativa ao tratamento cirúrgico para as varizes tronculares primárias, incluindo a Radiofreqüência, *Endovenous laser treatment* e a ecoescleroterapia com microespuma. Novos ensaios clínicos têm surgido comparando estes novos métodos ao tratamento convencional, no que se refere à ecoescleroterapia com microespuma, dois ensaios clínicos foram recentemente publicados:

No primeiro (Wright et al.,2006), o tratamento cirúrgico foi superior a microespuma com oclusão e eliminação do refluxo (86% versus 63%), mas a microespuma foi superior a escleroterapia com liquido (90% versus 76%). O segundo ensaio clínico (Bountouroglou et al.,2006) mostrou que a ecoescleroterapia

com microespuma associada a ligadura alta da junção safeno-femoral teve um menor custo, feita em um tempo menor e com recuperação mais rápida quando comparada ao tratamento cirúrgico convencional.

Em nosso estudo o objetivo foi comparar em apenas um grupo especifico de pacientes, duas terapêuticas diferentes com dois tipos específicos de avaliação: uma subjetiva - escore clínico de gravidade venosa e a outra objetiva- ultra-sonografia vascular.

O uso da ecoescleroterapia com microespuma vem aumentando em todo o mundo, desde o seu renascimento com Cabrera em 1995, verificado em estudo com envio de questionário para cirurgiões vasculares na Inglaterra, constatou-se o aumento do uso desta técnica naquele país nesta última década (O'Hare, Earnshaw, 2007).

A ultra-sonografia vascular monitora a efetividade do tratamento e a necessidade ou não de novas injeções de microespuma. Neste estudo realizamos o critério criado por Yamaki et al., 2004(Figura 5). Entendemos que deve haver um critério de avaliação objetiva da técnica. Nos dois ensaios clínicos (Bountouroglou et al., 2006 e Wright et al., 2006) que compararam a ecoescleroterapia com a microespuma e tratamento operatório, a ultra-sonografia vascular foi fundamental para avaliar a efetividade terapêutica de ambos os métodos e comparar qual seria mais eficaz. No estudo de Bountouroglou et al. (2006), utilizaram o critério de Yamaki et al. (2004), para estabelecer normas na avaliação ultra-sonografica pós-tratamento.

Apesar de Jia et al. (2007) afirmar que a despeito da extensiva revisão, há insuficientes dados para determinar qual o volume ideal, ótima concentração e o melhor método de produção de microespuma, em nosso estudo, nós utilizamos as recomendações do consenso europeu (Breu, Guggenbichler, 2004) quanto ao tipo de esclerosante (polidocanol), técnica de obtenção da microespuma (Tessari et al., 2001), modo de execução (punção direta), quantidade máxima de microespuma injetada por sessão (8-10 ml). Houve consenso em relação ao uso da ultra-sonografia vascular para orientação da punção, acompanhamento do fluxo da microespuma no interior da veia, avaliação da eficácia do tratamento e da necessidade de novas sessões.

Neste estudo realizamos uma comparação com grupo de pacientes com o

mesmo perfil (C_5EpAsPr), sendo que os métodos terapêuticos empregados foram avaliados do ponto de vista do médico com a ultra-sonografia vascular, observando a presença de varizes residuais e/ou prováveis pontos de novos refluxos e na ecoescleroterapia uma recanalização do tronco varicoso tratado ou a confirmação da oclusão deste segmento, para realizar ou não nova injeção de microespuma.

Nos pacientes que se submeteram ao tratamento operatório, não houve reintervenção operatória, mas no grupo da ecoescleroterapia, devido à facilidade de executar o procedimento (ambulatorial, sem anestesia e sem repouso) realizamos a reintervenção duas vezes em 19 pacientes e três sessões de microespuma em cinco pacientes. Este mesmo critério foi utilizado por vários autores (Monfreux (1997); Cavezzi, Frullini (1999); Tessari et al. (2001); Partsch,2004); Figueiredo et al. (2006) (Wright *et al*., 2006).

6.2 Discussão dos Resultados

Os grupos de pacientes por nós avaliados foram homogêneos nas características da doença varicosa (C_5EpAsPr), a divisão do gênero (feminino – 82,1%, masculino – 17,8%) foi compatível com a literatura (Maffei, 2001). A média de idade foi igual para ambos os grupos tratados, variando entre 25 a 76 anos.

No pré-tratamento, os escores clínicos (dor, edema, inflamação, pigmentação e lipodermatoesclerose) de pacientes com C_5EpAsPr a serem tratados por ecoescleroterapia não foram significantemente diferentes daqueles dos grupos que seriam submetidos ao tratamento cirúrgico (Tabela 5).

Após a aplicação de ambos os tratamentos, ao final de 180 dias, também não houve diferença estatística entre os grupos (Tabela 6). Portanto, do ponto de vista da gravidade clínica, os tratamentos foram equivalentes, surtindo os mesmos efeitos.

A comparação isolada dos escores para cada variável clínica mostrou significância estatística ($p<0.05$) na melhora de ambos os tratamentos para os escores edema, dor e inflamação (Figuras 7 e 8; Figuras 9 e 10; Figuras 11 e 12).

Em estudo prospectivo e aleatório, comparando a ecoescleroterapia com

microespuma e o tratamento cirúrgico, Bountouroglou et al. (2006), também utilizaram os escores clínicos, demonstrando melhora dos escores em ambos os grupos tratados.

Em nosso estudo a avaliação de todos os escores clínicos no pós-tratamento de ambos os métodos terapêuticos, a melhora do escore ocorreu até 30 dias depois de realizado o tratamento, na avaliação de 180 dias não houve alteração.

A avaliação dos escores clínicos (dor, edema, inflamação, pigmentação e lipodermatoesclerose) foi positiva com sucesso equivalente nos dois grupos de estudo, o que demonstra a equivalência na eficácia entre os dois métodos, ecoescleroterapia com microespuma e operação convencional. Bountouroglou *et al*. (2006) também teve equivalência nos resultados dos escores entre o tratamento operatório e o ecoescleroterápico.

Na avaliação da eficácia com a ultra-sonografia vascular, avaliando o membro tratado, os pacientes foram submetidos ao tratamento operatório tiveram um sucesso de 89,7% contra 77,8% daqueles que submeteram a ecoescleroterapia, demonstrando que do ponto de vista ultra-sonografico houve superioridade do método cirúrgico, mas quando comparados os escores ao final de ambos os tratamentos foram equivalentes. Os dois ensaios clínicos obtiverem valores próximos aos obtidos por nós, Wright *et al*., (2006) obteve 86% versus 63% e Bountouroglou *et al*.,(2006) obteve 79% versus 78,3%, ambos a favor do tratamento operatório, mas sem significância estatística. Na avaliação da meta-análise dos dois trabalhos citados os dados são insuficientes para indicar um ou outro tratamento (Jia *et al*.,2007).

Fez-se uma análise por segmento tratado (Tabela 2), refinando a avaliação da eficácia terapêutica com a ultra-sonografia. O segmento mais frequentemente tratado foi o da safena magna em ambos os métodos terapêuticos utilizados. Ficaram demonstrados os melhores resultados da ecoescleroterapia foi à safena magna e em colaterais e os piores em perfurantes e safenas parva. Com um número de segmentos limitado e com pouco tempo de acompanhamento, fica difícil conclusões de qual segmento tem melhor eficácia, visto que na literatura não há ainda nenhum trabalho avaliando por segmento. No tratamento operatório, também

é um tipo de avaliação pouco comum, mas demonstrou melhora e foi compatível com a avaliação nos membros (Tabela 7).

Na avaliação ultra-sonográfica dos pacientes que foram submetidos ao tratamento operatório, foram encontrados 8 membros com varizes residuais e novas veias varicosas, em torno de 27,6% dos casos, mas ainda sem afetar os escores clínicos de gravidade venosa. Kostas et al. (2004) avaliou a recorrência de veias varicosas com ultra-sonografia vascular após operação de varizes, demonstraram 36% entre novas veias varicosas e varizes residuais. Wright et al. (2006), detectou após três meses de tratamento operatório 15% de refluxo residual.

Um aspecto importante a ser considerado na análise de nossos resultados foi aquele levantado por Guex, Isaacs (2000). Levando em conta o ponto de vista médico, tratar varizes é: reduzir os sintomas, prevenir complicações trombóticas e cutâneas. Para o paciente, alivio dos sintomas e melhora estética são provavelmente as prioridades. Portanto, a presença do refluxo pode ter pouca ou nenhuma significância se não há sintomas associados ou risco aparente de complicações. Essa dicotomia seria a razão pela qual tenhamos tido casos de ausência de oclusão total de tronco de safena com a ecoescleroterapia, associado a bons escores clínicos no período em que foi avaliado quando comparado com a operação convencional. Isto sugere que talvez não seja necessária a eliminação "completa" do refluxo, como sugerido por Morrison (2005), que definiu o sucesso terapêutico em tratamentos endovasculares (radiofreqüência e *endolaser-EVLT*) como a ausência de refluxo em qualquer segmento tratado ou a ocorrência de refluxo em segmento superior a 5 cm da veia tratada.

Em recente meta-análise comparativa da oclusão venosa entre ecoscleroterapia com microespuma e safenectomia (Jia et al., 2007), não houve diferença estatisticamente significante entre os dois métodos como apresentado na figura 1. Fizemos uma simulação, incluindo o nosso estudo na meta-análise publicada por Jia et al.,2007, ficando assim demonstrado que será necessário mais estudos para se definir a melhor indicação no tratamento deste tipo de doença (Figura 20).

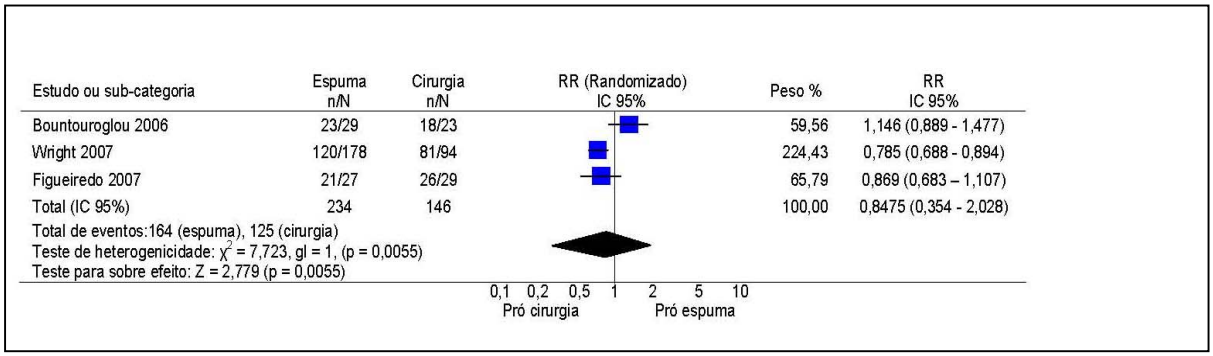

Figura 20 - Comparação meta-analítica de três estudos randômicos do tratamento de varizes por ecoescleroterapia com microespuma e por operação convencional. Foi realizado inserção do nosso estudo através do Biostat 6.

6.3 Discussão das Complicações

As complicações são inerentes a qualquer tratamento invasivo, na nossa série dos pacientes que foram submetidos ao tratamento cirúrgico às complicações foram muito próximos aos dados da literatura, ou seja, baixa incidência. Tendo a deiscência de sutura, principalmente na região inguinal, em quase 50% dos casos, mas com simples higiene local, uma boa evolução, não havendo necessidade de uso de antibióticos ou analgésicos.

Infecção na região inguinal ocorreu em apenas um paciente, representando 4% da série tratada, concordando com a revisão de Critchley et al., 1997.

As lesões neurológicas relacionadas à safenectomia, Critchley et al. (1997) encontrou a sua maior incidência de complicação com 10,7%, na nossa série tivemos sete pacientes com lesão neurológica no terço distal da perna. Esta lesão é evitada com a safenectomia parcial, quando é possível ter esta opção. Felizmente não tivemos lesão de nervo fibular, cuja incidência na literatura é relativamente alta, variando entre 4,7% a 9%. (Atkin et al.,2007 e Scurr JR, Scurr JH., 2006)

As lesões linfáticas, muito freqüentes nas safenectomias como demonstrado por Timi et al. (1996) através de linfocintilografia, mas que apresentaram repercussões clinicas foram apenas 5% dos casos. Em nossa série não foi diferente, tivemos três casos com lesão linfática, um caso de linfocele, que resolveu apenas com cuidados locais em 30 dias. As lesões linfáticas tiveram melhora clinica após os seis meses de acompanhamento, talvez pelo uso da compressão elástica e do

resultado global do tratamento operatório, o edema provocado pela lesão linfática não teve repercussão clínica.

Critchley et al. (1997) também em grande revisão das complicações do tratamento cirúrgico tiveram 0,5% dos casos com tromboembolismo venoso.

Não tivemos nenhum episódio de tromboembolismo em nenhum dos pacientes de ambos os grupos tratados.

Tivemos um caso que consideramos lesão de grande vaso, surgiu um refluxo na veia poplítea de paciente que submeteu a ligadura cirúrgica do ostio de safena externa, apesar de não ter havido nenhuma intercorrência como, por exemplo, hemorragia no momento da dissecção, pode ter acontecido uma lesão, que evoluiu para a insuficiência da veia poplítea. Isto foi evidenciado com a última avaliação ultra-sonográfica de 180 dias, pois o paciente não teve queixa no pós-operatório imediato e nem durante o acompanhamento de seis meses. Nas grandes complicações do tratamento cirúrgico de varizes, as lesões de grandes vasos são as piores, em recente revisão sistemática (Rudström et al., 2007) observou-se uma incidência baixa de 0,0017%-0,3% dos traumas vasculares, sendo encontrado 81 pacientes que sofreram 87 traumas vasculares no membro operado, sendo 43 arteriais e 44 traumas venosos, a taxa de amputação foi de 34% dos traumas arteriais.

Sempre que surge um método novo, as maiores preocupações da comunidade médica são com os benefícios e malefícios que o método pode trazer a curto, médio e longo prazo. Diferente do tratamento operatório, a ecoescleroterapia ainda tem poucos estudos com grandes acompanhamentos para demonstrar os seus efeitos adversos.

Jia et al. (2007) em revisão de 9000 casos que se submeteram a ecoescleroterapia com microespuma, constatou que eventos adversos graves como infarto agudo do miocárdio, acidentes vasculares, tromboembolismo venoso foram muito raros.

Das complicações que podem ser causadas pelo método ecoescleroterapia com microespuma, a embolia gasosa, resultante da injeção de um gás na corrente sanguínea e o tromboembolismo venoso juntamente com anafilaxia, são efeitos adversos sérios, colocando a vida do paciente em risco. Não ocorreram nenhum

destes eventos em nossa série.

Em relação à embolia gasosa, é necessário uma grande quantidade de ar (>50 ml) para produzir uma parada cárdio-respiratória (Muth, Shank, 2000). Em nosso estudo, nós utilizamos 1 ml de esclerosante para 4 ml de ar ambiente em cada aplicação. Como fizemos no máximo duas aplicações por sessão de tratamento, o volume total de ar injetado em cada paciente foi de 8 mls, sem nenhum registro de algum efeito adverso importante. De fato, o consenso europeu preconiza de 8 a 10 ml de microespuma por sessão (Breu, Guggenbichler, 2004). O risco de embolia gasosa é muitíssimo mais elevado nas veias uterinas no pós-parto, em neurocirurgias, no cateterismo venoso central e na hemodiálise (Muth, Shank, 2000).

Morrisson (2006) demonstrou em 15 pacientes que se submeteram a ecoescleroterapia com microespuma, à presença de microespuma na veia cava inferior e no ventrículo direito, que foi visibilizada por ecocardiografia transtorácica 10 segundos após a injeção no sistema venoso do membro tratado. Embora em 4 desses pacientes tenha sido detectado *forame ovale*, não houve seqüela alguma.

Mais temerosa do que a embolia venosa é a embolia arterial, onde a presença de quantidades mínimas de ar pode ser catastrófica (Muth, Shank, 2000). Felizmente a ocorrência de eventos arteriais graves é rara, com apenas dois relatos. O primeiro foi de um infarto agudo do miocárdio, trinta minutos após a injeção de microespuma (Jia et al., 2006). O segundo, descrito por Foorle et al. (2006), um acidente vascular cerebral após a injeção de 20 ml de microespuma a base de polidocanol, em safena interna varicosa de paciente portador de *forame ovale* com 18 milímetros de diâmetro. Entretanto, o volume de microespuma utilizado naqueles estudos foi duas vezes maior do que o volume utilizado em nosso trabalho.

Uma possibilidade de explicação de eventos adversos arteriais é a existência de *forame ovale*, que ocorre na população adulta com uma freqüência de 10 a 23% (Fisher et al.,1995). No caso do acidente vascular cerebral reportado (Forlee et al., 2006), havia um *forame ovale* com 18 milímetros, mas no paciente vítima do infarto agudo do miocárdio não foi demonstrado o *forame ovale*. Entretanto, no caso reportado por Jia et al. (2006) e na maioria dos distúrbios visuais transitórios (Baker, Dark, 2006) não foi confirmada a presença de *forame ovale*.

Deve haver, portanto, outras razões para os eventos arteriais. É pelo menos intrigante como a microespuma injetada no sistema venoso chegou ao sistema arterial, casos de infarto do miocárdio e acidente vascular cerebral são comuns na população em geral, pode ocorrer em qualquer tipo de tratamento, e se tratando de um método novo qualquer complicação associada a ele é muito questionada, principalmente para quem não pratica o método ou tem pouca experiência.

No presente estudo, todos os pacientes foram previamente avaliados por ecocardiografia para detecção da presença de forame ovale, que foi considerado um fator de exclusão dos pacientes, apesar do segundo consenso europeu (Breu, Guggenbichler, 2003) considerar o a presença de *forame ovale* uma contra-indicação relativa e recomendar o procedimento com algumas precauções (baixos volumes de microespuma por sessão; evitar a valsalva; elevação do membro durante 30 minutos; repouso de 30 minutos após o procedimento).

O tromboembolismo pulmonar é outro temor do angiologista na execução deste método, devido à passagem da microespuma para o sistema venoso profundo, provocando trombose venosa profunda e/ou uma ocorrência mais letal, o tromboembolismo pulmonar.

Outra questão em relação ao tromboembolismo venoso é a presença de trombo próximo à junção safeno-femoral e do baixo índice do tromboembolismo. Mancini et al. (1991), em estudo da evolução da escleroterapia em veias humanas, demonstraram que a formação do cordão fibroso se dá em torno de dois meses após o tratamento inicial e que durante o período em que o trombo químico está próximo à junção safeno-femoral ou poplítea ocorre pouco tromboembolismo devido ao baixo conteúdo de fibrina no trombo químico.

Na revisão sistemática de Jia et al. (2006), a embolia pulmonar foi rara e a trombose venosa profunda foi incomum, variou de 0,1 a 5%, nos trabalhos avaliados.

O risco de trombose venosa profunda (TVP) decorrente do tratamento de varizes tronculares primárias por ecoescleroterapia não parece ser diferente do risco decorrente do procedimento cirúrgico, uma vez que a incidência estimada de TVP é de 3/1000 sessões de microespuma (Guex et al., 2005) e de 2-5/1000 operações de varizes (Critchley et al., 1997).

Os procedimentos pós-ecoescleroterapia com microespuma, como a elevação do membro no momento do procedimento, deambulação precoce, enfaixamento com atadura inelástica e posteriormente o uso de meia elástica, diminuem a estase, diminuindo consequentemente a possibilidade do tromboembolismo venoso. Logo após a injeção da microespuma no interior da veia safena interna, mesmo comprimindo a junção safena femoral e as perfurantes de coxa previamente localizadas, é possível visibilizar microespuma no sistema venoso profundo em quase todos os pacientes, neste momento é importante a dorsiflexão do pé, manter o membro elevado. Pois o grande calibre das veias do sistema venoso profundo e o alto fluxo impedem a lesão do endotélio destas veias.

A ocorrência de anafilaxia e alergia ao polidocanol é rara, com 0,01 a 0,06% casos de reação alérgica (Feied et al., 1994). Em nosso trabalho, não tivemos nenhum relato de alergia nos pacientes submetidos à ecoescleroterapia.

A tromboflebite química pós-procedimento é uma complicação de natureza inflamatória, caracterizada por dor, hiperemia e hipertermia local, que às vezes demanda o uso de drenagem aspirativa ou manual. Tessari et al. (2001) relata a ocorrência de tromboflebite química em 1%, Smith (2006) em 44% e Jia et al.,2007 em 46% pacientes tratados com a microespuma. Nós observamos a ocorrência de tromboflebite química em 20 pacientes, mas apenas um quarto deles demandou o uso de drenagem até o 10º dia pós-procedimento; o restante dos pacientes melhorou espontaneamente em 30 dias, mas com persistência de um cordão fibroso indolor no trajeto da veia tratada. Apesar da freqüência elevada do evento, ele não acarretou em maiores prejuízos para os pacientes e teve uma evolução benigna. Há autores que não considera a tromboflebite química como complicação, sendo considerada parte do efeito esclerosante (Mancini et al., 1991).

Os distúrbios visuais constituem os eventos adversos menores bastante observados. Em nosso trabalho, tivemos 3 casos de escotomas, que tiveram melhora em torno de 30 minutos, sem seqüela alguma para os pacientes, talvez seja pelo pouco volume de microespuma que injetamos e pela elevação do membro. Uma possível explicação para o distúrbio visual seria a passagem de microespuma pelo forame ovale, causando vasosespamo das artérias da retina ou cerebrais. Entretanto, nenhum estudo reportou a existência de *forame ovale* nos pacientes que apresentaram esse tipo de distúrbio. Fato também que não observamos nos nosso

pacientes, pois o *forame ovale* foi considerado critério de exclusão. Na literatura a ocorrência também foi baixa, Baker, Dark (2006) em 192 pacientes que se submeteram a ecoescleroterapia apenas cinco apresentaram distúrbios visuais transitórios.

A hiperpigmentação pós-procedimento, de acordo com Partsch (2004), é uma ocorrência muito freqüente cuja causa pode ser o uso de uma quantidade excessiva do esclerosante ou alta concentração. Cabrera Garrido e Cabrera Garcia-Olmedo (1995) também relataram um grande número de casos, mas desaparecimento espontâneo cerca de um ano após a intervenção. Como nossos pacientes tinham um quadro avançado de doença venosa crônica, esse tipo de complicação não alterou os resultados, principalmente do ponto de vista estético.

Em nosso trabalho, houve extravasamento de microespuma no momento da injeção em 5 casos (16,67%), mas sem lesão de pele ou tecido celular subcutâneo. O uso da ultra-sonografia no momento da punção e da injeção da microespuma ajuda a monitorar a orientação da microespuma no vaso. Isto também pode ser detectado pela resistência na progressão do êmbolo da seringa no momento da injeção; se houver resistência é sinal que se deve interromper a injeção naquele ponto e buscar outro local de punção.

Ocorreu hematoma em três casos (10%), provavelmente no momento da punção ou durante a retirada da agulha, sendo que houve melhora espontânea sem outras medidas importantes. Hamel-Desnos et al. (2003) relata 1,3% dos casos de hematoma, que também teve melhora espontânea.

No tratamento operatório não ocorreu evento adverso grave, as complicações mais freqüentes foram à deiscência de sutura e lesão de nervo decorrente da safenectomia total. As outras pequenas complicações (hematoma, equimose e linfocele) não comprometeram a recuperação no tratamento.

6.4 Implicações da pesquisa

No Brasil, o interesse vem aumentando entre os colegas angiologistas, pois a técnica é atraente, dispensa anestesia, internação e o repouso. Estes três últimos fatores têm entusiasmado a comunidade médica e mais ainda, os pacientes que

ficam fascinados pela possibilidade de resolver o seu incômodo com toda esta simplicidade. É preciso ter muita cautela na indicação deste método, selecionar bem o paciente candidato ao tratamento, mencionando todas as complicações, apesar delas serem poucas. Há necessidade de mais estudos, principalmente de ensaios clínicos, pois estes têm o poder de decisão na opção de tratamento da doença varicosa. O desenho de nosso estudo foi muito feliz ao analisar um grupo especifico de pacientes (C_5EpAsPr), demonstrando na pratica clinica que em ambos os métodos se equivalem, apesar do pouco tempo de avaliação.

Este estudo sugere que os dois tratamentos tiveram resultados equivalentes no período de avaliação, para este perfil de paciente, portanto o método da ecoscleroterapia com microespuma na prática pode ser executado com segurança.

Mas a doença venosa é complexa e de características crônicas, e com uma variedade que vão desde microvarizes até a presença de lesões no 1/3 distal de perna que podem levar a úlcera. Não há uma única fórmula terapêutica para todos os tipos. Atualmente em nosso país está bem estabelecido o tratamento cirúrgico em C_2 e C_3 da classificação clinica CEAP, mas nos pacientes C_4, C_5 e C_6 o tratamento cirúrgico nas áreas com dermatofibrose e pigmentação, onde uma incisão cirúrgica pode ter dificuldade na cicatrização e a difícil retirada de uma veia varicosa pela sua aderência no subcutâneo devido ao processo inflamatório local, seria onde os métodos endovasculares como a ecoescleroterapia com microespuma espuma poderá ter sua melhor indicação. No nosso entendimento, o método ecoescleroterapico com microespuma veio para ficar com uma boa opção no arsenal terapêutico da doença varicosa, principalmente nos casos avançados, nos locais de lipodermatoesclerose, pois a espuma chega onde o bisturi tem dificuldade de chegar. Como demonstrado neste grupo de pacientes com grau avançado de doença venosa crônica.

Voltamos a reinterar, ainda não existe um tratamento ideal para a doença varicosa primária em todos os seus estágios, mas com ensaios clínicos como este, estudando cada estágio da patologia venosa, poderemos avançar e tentar obter o melhor resultado para os nossos pacientes.

7 CONCLUSÃO

Não houve diferença na avaliação clínica final entre os pacientes portadores de varizes dos membros inferiores submetidos a tratamento cirúrgico ou ecoescleroterápico no período do estudo.

8 ANEXOS

Anexo 1

Hospital Santa Marta Ltda
CGC 25.654.385/0001-31

Uberlândia, 03 de Abril de 2006.

Caro Dr° Marcondes

A Comissão de Ética médica do Hospital Santa Marta, representada no dia 20 de março de 2006, pelas pessoas do Dr° Saulo, Dr° Adelmo e Drª Adriana, reuniram – se para a analise do projeto de pesquisa do Dr° Marcondes Figueiredo – Mestre pela Universidade Federal de Uberlândia – UFU.

Pesquisa está orientada pelo Dr° Fausto Miranda Júnior – Livre Docente e Chefe da Disciplina de Cirurgia Vascular da Universidade de São Paulo. Cujo titulo é Ensaio Clínico Convencional de Varizes Primárias de membros inferiores com tratamento escleroterápico com espuma guiada por ultra-sonografia duplex em pacientes C5 Ep As Pr.

A Comissão decidiu, após avaliação que os seguintes itens deverão ser cumpridas para a aprovação:

01) – Que seja observado rigorosamente o esclarecimento dos pacientes quanto à pesquisa e que este seja feito de forma Verbal, além da escrita.

02) – Que seja apresentado a esta Comissão, a aprovação do Comitê de Ética em Pesquisa (CEP), do serviço do seu orientador, o Dr° Fausto Miranda Junior, de acordo com a resolução n° 196 do Conselho Nacional de Saúde de 10 de outubro de 1996.

03) – Todo o processo deverá respeitar os itens dispostos no capitulo XII do Código de Ética Médica.

Sem mais para o momento, aguardamos a resposta do colega.

Aloísio Gomide

Adelmo Divino de Faria

Saulo Rodrigues Junior

Adriana Gonçalves I. Cançado

Alfeno de Almeida Filho

Jorge Fernando M. Moreira.

Anexo 2

UNIFESP PAULISTA ESCOLA MEDICINA

Universidade Federal de São Paulo
Escola Paulista de Medicina

Comitê de Ética em Pesquisa
Hospital São Paulo

São Paulo, 29 de setembro de 2006
CEP 1120/06

Ilmo(a). Sr(a).
Pesquisador(a) MARCONDES ANTONIO DE MEDEIROS FIGUEIREDO
Co-Investigadores: Nilson Penha Silva, Salustiano Pereira de Araujo, Ricardo Avila de Oliveria, Paula Ferreira Barbosa, Fausto Miranda Junior (orientador)
Disciplina/Departamento: Cirurgia Vascular/Cirurgia da Universidade Federal de São Paulo/Hospital São Paulo
Patrocinador: Recursos Próprios.

PARECER DO COMITÊ DE ÉTICA INSTITUCIONAL

Ref: Projeto de pesquisa intitulado: **"Ensaio clínico aleatório comparando tratamento cirúrgico convencional de varizes primárias de membros inferiores com tratamento escleroterápico com espuma guiada por ultra-sonografia dúplex em pacientes C5EpAsPr".**

CARACTERÍSTICA PRINCIPAL DO ESTUDO: intervenção terapêutica - cirúrgica.
RISCOS ADICIONAIS PARA O PACIENTE: risco maior do que médio, desconforto intenso, decorrente de procedimento cirúrgico - operação de varizes de membros inferiores.
OBJETIVOS: Comparar resultados clínicos e ultra-sonográficos nos pacientes com IVC (C5EpAsPr) submetidos a tratamento escleroterápico com microespuma e operação convencional em um período mínimo de 6 meses..
RESUMO: O estudo será realizado no Hospital Santa Marta (Uberlândia-MG), com pacientes selecionados no ambulatório , com idade de 18 anos e máxima de 70 anos, portadores de insuficiência venosa crônica C5EpAsPr, diagnosticados através de exames clínicos e ultra-sonográficos. A amostra será constituída por 50 membros em 50 pacientes, sendo 25 submetidos a tratamento cirúrgico convencional e outros 25 ao tratamento escleroterápico com microespuma . Será realizado exame clínico e ultra-sonográfico vascular de maneira convencional. O tratamento convencional consiste em operação de varizes com safenectomia de parva ou magna, retirada de colaterais e ligadura de perfurantes incompetentes com raquianestesia e internação de 24 hroas. Para o tratamento escleroterápico com microespuma em varizes tronculares, será realizada a escleroterapia com injeção de espuma em safena magna ou parva, a base de polidocanol 3%, método Tessari, orientado por ultra-sonografia vascular..
FUNDAMENTOS E RACIONAL: Estudo visa comparar dois procedimentos cirúrgicos para tratamento de varizes primárias de membros inferiores.
MATERIAL E MÉTODO: descritos.
TCLE: adequado.
DETALHAMENTO FINANCEIRO: sem financiamento externo - R$ 6430,00.
CRONOGRAMA: 12 meses.
OBJETIVO ACADÊMICO: doutorado.
ENTREGA DE RELATÓRIOS PARCIAIS AO CEP PREVISTOS PARA: **24/9/2007** e **18/9/2008**.

O Comitê de Ética em Pesquisa da Universidade Federal de São Paulo/Hospital São Paulo **ANALISOU** e **APROVOU** o projeto de pesquisa referenciado.
1. Comunicar toda e qualquer alteração do projeto e termo de consentimento livre e esclarecido. Nestas circunstâncias a inclusão de pacientes deve ser temporariamente interrompida até a resposta do Comitê, após análise das mudanças propostas
2. Comunicar imediatamente ao Comitê qualquer evento adverso ocorrido durante o desenvolvimento do estudo.
3. Os dados individuais de todas as etapas da pesquisa devem ser mantidos em local seguro por 5 anos para possível auditoria dos órgãos competentes.

Atenciosamente,

Prof. Dr. José Osmar Medina Pestana
Coordenador do Comitê de Ética em Pesquisa da
Universidade Federal de São Paulo/ Hospital São Paulo

RECOMENDAÇÃO: è importante ressaltar na metodologia que será critério de exclusão pacientes com problemas imunológicos, principalmente auto-imunidade

Rua Botucatu, 572 - 1º andar – conj. 14 - CEP 04023-062 - São Paulo / Brasil
Tel.: (011) 5571-1062 - 5539.7162

Anexo 3

CADASTRO INICIAL

Identificador (automático)

Nome: _____ Idade: _____

Data: _____/_____/_____ Gênero: ☐ Masculino ☐ Feminino

Profissão: _____ Membro: ☐ Esquerdo ☐ Direito

PPG: _____

Sintomatologia

Dor	☐	(0 – Nenhuma; 1 – Moderada; 2 – Severa)
Edema	☐	(0 – Nenhum; 1 – Moderado; 2 – Severo)
Claudicações	☐	(0 – Nenhuma; 1 – Moderada; 2 – Extensa)
Pigmentação	☐	(0 – Nenhuma; 1 – Localizada; 2 – Severa)
Lipodermatoesclerose	☐	(0 – Nenhum; 1 – Localizado; 2 – Severo)
Score	☐	

Anexo 4

Termo de Consentimento livre e Esclarecido

Por meio deste documento, eu, _____ concordo em participar do estudo "Ensaio clínico aleatório comparando tratamento cirúrgico convencional de varizes primárias de membros inferiores com tratamento escleroterápico com espuma guiada por ultra-sonografia dúplex em pacientes $C_5EpAsPr$". O objetivo de estudo é comparar as duas técnicas de tratamento de varizes tronculares, através de avaliação clínica e ultrasonográfica em um período de 6 meses.

O paciente submeterá ou a tratamento cirúrgico de varizes convencional, com retirada das varizes tronculares e veia safena se estiver comprometida ou a esclerose das varizes tronculares e veia safena se comprometida com microespuma guiada pelo ultrasom.

O procedimento cirúrgico será realizado com internação hospitalar de hum dia, terá que se submeter a raquianestesia para realização da retirada das varizes nos membros inferiores. O procedimento de escleroterapia dispensa a internação, sendo feito em ambiente hospitalar, sendo injetado com seringa e agulha a microespuma a base de polidocanol, guiado pelo ultrasom, em seguida o paciente recebe o enfaixamento no membro e liberado.

Os dois procedimentos trarão alívio da doença venosa para o paciente com eliminação das varicosidades.

Em qualquer etapa do estudo você terá acesso ao pesquisador principal : Marcondes Figueiredo, na Rua Marques Povoa, 88 pelo fone 34 3231 3526 ou 34 9976 1238.

As informações obtidas do estudo serão analisadas em conjunto com outros pacientes, não sendo divulgado a identificação do paciente.

Este termo foi lido por mim de maneira clara, tendo eu entendido todas as informações e esclarecido todas as dúvidas com o médico e sua equipe. Portanto autorizo o Dr Marcondes Figueiredo e sua equipe a realizar os procedimentos propostos acima deste termo.

Uberlândia, ___de_____de 20___.

Assinatura do paciente ou responsável_____.

Testemunhas : 1) _____

2)_____

Anexo 5

ESCLEROTERAPIA

Identificador: _____ Nome: _____

Data: _____/_____/_____

Esclerose com espuma

Segmento tratado		Quantidade de espuma			
		1a sessão	2a sessão	3a sessão	Total
1	Telangectasia reticular				
2	Safena magna acima do joelho				
3	Safena magna abaixo do joelho				
4	Safena parva				
5	Colaterais				
17	Perfurante da coxa				
18	Perfurante da perna				
	Total				

Complicações

- ☐ Respiratórias (dispnéias, dor torácica)
- ☐ Hematoma local
- ☐ Escotomas
- ☐ Extravazamento pós espuma
- ☐ Trombo com drenagem
- ☐ Trombo sem drenagem

Anexo 6

TRATAMENTO CIRÚRGICO

Identificador: _____ Nome: _____

Data: _____/_____/_____

	Segmento tratado	Avulsão	Safenectomia	Ligadura
1	Telangectasia reticular			
2	Safena magna acima do joelho			
3	Safena magna abaixo do joelho			
4	Safena parva			
5	Não safena			
17	Perfurante da coxa			
18	Perfurante da perna			

Complicações precoces

- ☐ Hemorragia
- ☐ Hematoma
- ☐ Equimose
- ☐ Linfocele
- ☐ Deiscência de sutura

Complicações Tardias

- ☐ Neurológica
- ☐ Linfedema

Anexo 7

ACOMPANHAMENTO DE ESCORES

Identificador (automático)

Nome: _____ Idade: _____

Data: _____/_____/_____ Gênero: Masculino ☐ Feminino ☐

Profissão: _____ Membro: Esquerdo ☐ Direito ☐

Escore clínico - Avaliação

	30	60	180	Escores
Dor				(0 – Nenhuma; 1 – Moderada; 2 – Grave)
Edema				(0 – Nenhum; 1 – Moderado; 2 – Grave)
Claudicação				(0 – Nenhuma; 1 – Moderada; 2 – Extensa)
Pigmentação				(0 – Nenhuma; 1 – Localizada; 2 – Grave)
Lipodermatoesclerose				(0 – Nenhum; 1 – Localizado; 2 – Grave)
Total de escore				

Anexo 8

1ª AVALIAÇÃO

Identificador: _____ Nome: _____

Tratamento: Cirúrgico ☐ Ecoescleroterapia ☐

Sistema profundo (Marcar - **SR**: sem refluxo; **CR**: Com refluxo)

VFC	☐	VTP	☐
VFS	☐	VTA	☐
VFP	☐	VF	☐
VP	☐	VPM	☐

Tratamento Cirúrgico (Marcar – **S**: SIM. **N**:Não)

TVP ou seqüela (TVP)	☐	Varizes residuais (VR)	☐

VFC	Veia femoral comum	VTP	Veia tibial posterior
VFS	Veia femoral superficial	VTA	Veia tibial anterior
VFP	Veia femoral profunda	VF	Veia fibular
VP	Veia poplítea	VPM	Veia do plexo muscular

Anexo 9

2ª AVALIAÇÃO

Identificador: _____ Nome: _____

Tratamento: Cirúrgico ☐ Ecoescleroterapia ☐

TRATAMENTO CIRÚRGICO (Marcar – **S**: SIM. **N**:Não)

Varizes residuais ☐

ECOESCLEROTERAPIA

(Marcar: **OT**: Oclusão total; **RPSR**: Recanalização parcial sem refluxo; **RPCR**: Recanalização parcial com refluxo; **CRCR**: Completa recanalização com refluxo)

C_VSM	☐	P_VSM	☐
C_VSP	☐	P_VSP	☐
C_VSA	☐	P_VSA	☐
C_COL	☐	P_COL	☐
C_PERF	☐	P_PERF	☐

P_C_VSM	Safena Magna - Coxa	P_P_VSA	Safena Acessória - Perna
P_P_VSM	Safena Magna - Perna	P_C_COL	Colateral - Coxa
P_C_VSP	Safena Parva - Coxa	P_P_COL	Colateral - Perna
P_P_VSP	Safena Parva - Perna	P_C_PERF	Perfurante - Coxa
P_C_VSA	Safena Acessória - Coxa	P_P_PERF	Perfurante - Perna

Anexo 10

3ª AVALIAÇÃO

Identificador: _____ Nome: _____

Tratamento: Cirúrgico ☐ Ecoescleroterapia ☐

TRATAMENTO CIRÚRGICO - FALÊNCIA (Marcar – **S**: SIM. **N**:Não)

C_VSM	☐	P_VSM	☐
C_VSP	☐	P_VSP	☐
C_VSA	☐	P_VSA	☐
C_COL	☐	P_COL	☐
C_PERF	☐	P_PERF	☐

ECOESCLEROTERAPIA

(Marcar: **OT**: Oclusão total; **RPSR**: Recanalização parcial sem refluxo; **RPCR**: Recanalização parcial com refluxo; **CRCR**: Completa recanalização com refluxo)

C_VSM	☐	P_VSM	☐
C_VSP	☐	P_VSP	☐
C_VSA	☐	P_VSA	☐
C_COL	☐	P_COL	☐
C_PERF	☐	P_PERF	☐

P_C_VSM	Safena Magna - Coxa	P_P_VSA	Safena Acessória - Perna
P_P_VSM	Safena Magna - Perna	P_C_COL	Colateral - Coxa
P_C_VSP	Safena Parva - Coxa	P_P_COL	Colateral - Perna
P_P_VSP	Safena Parva - Perna	P_C_PERF	Perfurante - Coxa
P_C_VSA	Safena Acessória - Coxa	P_P_PERF	Perfurante - Perna

Anexo 11

RESULTADOS DE ULTRA-SONOGRAFIA VASCULAR NO PRÉ-TRATAMENTO

TRAT	IDENTIF	P_C_VSM	P_P_VSM	P_C_VSP	P_P_VSP	P_C_VSA	P_P_VSA	P_C_COL	P_P_COL	P_C_PERF	P_P_PERF
E	5	CR	CR	SR	SR	SR	SR	SR	SR	SR	SR
E	7	CR	CR	SR	SR	SR	SR	SR	CR	SR	SR
E	8	CR	CR	SR	SR	SR	SR	SR	SR	SR	SR
E	10	SR	SR	SR	CR	SR	SR	SR	SR	SR	CR
E	14	CR	CR	SR	SR	SR	SR	SR	SR	CR	SR
E	15	CR	CR	SR	SR	SR	SR	SR	SR	SR	CR
E	17	CR	CR	SR	SR	SR	SR	SR	SR	SR	SR
E	18	CR	CR	SR	CR	SR	SR	SR	SR	SR	CR
E	19	CR	CR	SR	CR	SR	SR	SR	SR	SR	SR
E	20	CR	CR	SR	SR	SR	SR	SR	CR	SR	SR
E	22	CR	CR	SR	SR	SR	SR	SR	SR	SR	CR
E	23	CR	CR	SR	SR	SR	SR	SR	SR	SR	SR
E	25	SR	SR	SR	CR	SR	SR	SR	SR	SR	CR
E	26	CR	CR	SR	SR	SR	SR	SR	SR	SR	SR
E	27	CR	CR	SR	SR	SR	SR	SR	SR	SR	SR
E	29	CR	CR	SR	SR	SR	SR	SR	SR	SR	SR
E	31	CR	SR	SR	SR	SR	SR	SR	CR	SR	SR
E	32	CR	CR	SR	SR	SR	SR	SR	SR	SR	SR
E	43	CR	CR	SR	SR	SR	SR	SR	SR	SR	SR
E	46	CR	CR	SR	SR	SR	SR	SR	SR	CR	SR
E	47	CR	CR	SR	SR	SR	SR	SR	SR	SR	CR
E	48	CR	CR	SR	SR	SR	SR	SR	CR	SR	SR
E	49	CR	CR	SR	SR	SR	SR	SR	SR	SR	SR
E	50	CR	CR	SR	SR	SR	SR	CR	SR	SR	SR
E	52	CR	CR	SR	SR	SR	SR	SR	CR	SR	CR
E	55	CR	CR	SR	SR	SR	SR	SR	SR	SR	SR
E	56	CR	CR	SR	SR	SR	SR	SR	CR	SR	SR
C	1	CR	CR	SR	SR	SR	SR	SR	CR	SR	SR
C	2	CR	CR	SR	CR	SR	SR	SR	SR	SR	SR
C	3	CR	CR	SR	SR	SR	SR	SR	SR	SR	SR
C	4	CR	CR	SR	SR	SR	SR	CR	SR	SR	SR
C	6	CR	CR	SR	SR	SR	SR	SR	SR	SR	CR
C	9	CR	CR	SR	SR	SR	SR	SR	SR	SR	SR
C	11	CR	CR	SR	SR	SR	SR	SR	SR	SR	SR
C	12	CR	CR	SR	SR	SR	SR	SR	CR	SR	SR
C	13	CR	CR	SR	SR	SR	SR	SR	SR	SR	CR
C	16	SR	SR	SR	CR	SR	SR	SR	CR	SR	SR
C	21	CR	CR	SR	SR	SR	SR	SR	CR	SR	SR
C	24	CR	CR	SR	SR	SR	SR	SR	SR	SR	CR
C	28	CR	CR	SR	SR	SR	SR	SR	SR	CR	SR
C	30	CR	CR	SR	SR	SR	SR	SR	SR	SR	CR
C	33	CR	SR	SR	SR	SR	SR	SR	CR	SR	SR
C	34	CR	SR	SR	SR	SR	SR	SR	CR	SR	CR
C	35	CR	CR	SR	SR	SR	SR	SR	CR	SR	SR
C	36	CR	SR	SR	SR	SR	SR	SR	CR	SR	CR
C	37	CR	CR	SR	SR	SR	SR	SR	SR	SR	CR
C	38	CR	SR	SR	SR	SR	SR	SR	CR	SR	CR
C	39	CR	CR	SR	SR	SR	SR	SR	SR	SR	SR
C	40	CR	CR	SR	SR	SR	SR	SR	SR	SR	SR
C	41	CR	CR	SR	SR	SR	SR	SR	SR	SR	SR
C	42	CR	CR	SR	SR	SR	SR	SR	SR	SR	SR
C	44	SR	SR	SR	CR	SR	SR	SR	SR	SR	SR
C	45	CR	CR	SR	SR	SR	SR	SR	SR	SR	SR
C	51	CR	CR	SR	SR	SR	SR	SR	SR	SR	SR
C	53	CR	CR	SR	SR	SR	SR	SR	SR	SR	SR
C	54	CR	CR	SR	SR	SR	SR	SR	SR	SR	SR

E	Ecoescleroterapia	CR	Com refluxo
C	Tratamento cirúrgico	SR	Sem refluxo

P_C_VSM	Safena Magna - Coxa	P_P_VSA	Safena Acessória - Perna
P_P_VSM	Safena Magna - Perna	P_C_COL	Colateral - Coxa
P_C_VSP	Safena Parva - Coxa	P_P_COL	Colateral - Perna
P_P_VSP	Safena Parva - Perna	P_C_PERF	Perfurante - Coxa
P_C_VSA	Safena Acessória - Coxa	P_P_PERF	Perfurante - Perna

Anexo 12

RESULTADO DA 2ª AVALIAÇÃO ULTRA-SONOGRÁFICA

TRAT	IDENTIF	1P_C_VSM	1P_P_VSM	1P_P_VSP	1P_C_COL	1P_P_COL	1P_C_PERF	1P_P_PERF
E	5	OT	OT					
E	7	RPCR	RPCR			CRCR		
E	8	OT	OT					
E	10			RPCR				RPCR
E	14	RPCR	RPCR			CRCR		
E	15	RPCR	CRCR			RPCR		
E	17	OT	OT			RPSR		
E	18	RPSR	OT	RPCR				OT
E	19	OT	RPSR	RPCR		OT		
E	20	OT	RPSR			OT		
E	22	OT	RPSR					OT
E	23	OT	RPSR			RPSR		
E	25			OT				RPCR
E	26	RPCR	RPSR					RPCR
E	27	RPCR	RPSR			RPSR		
E	29	OT	OT					
E	31	OT				OT		
E	32	RPSR	RPSR					
E	43	RPSR	RPSR					
E	46	RPSR	OT		OT			
E	47	RPCR	RPSR					OT
E	48	RPCR	CRCR			CRCR		
E	49	OT	RPSR					
E	50	OT	OT		OT			
E	52	OT	RPCR			RPSR		OT
E	55	RPSR	RPCR					
E	56	RPSR	RPCR			RPSR		

RESULTADO DA 3ª AVALIAÇÃO ULTRA-SONOGRÁFICA (180 DIAS)

TRAT	IDENTIF	2P_C_VSM	2P_P_VSM	2P_C_VSP	2P_P_VSP	2P_C_COL	2P_P_COL	2P_P_PERF
E	5	OT	OT					
E	7	RPSR	RPCR				OT	
E	8	OT	OT					
E	10				RPCR			RPCR
E	14	RPSR	RPCR				OT	
E	15	RPCR	RPCR				RPCR	
E	17	RPSR	OT				OT	
E	18	RPSR	OT		RPCR			OT
E	19	OT	RPSR		RPCR		OT	
E	20	OT	RPSR				OT	
E	22	OT	RPSR					OT
E	23	OT	RPSR				OT	
E	25				OT			RPCR
E	26	RPCR	RPSR					RPCR
E	27	RPCR	RPSR				RPSR	
E	29	OT	OT					
E	31	OT					OT	
E	32	RPSR	RPCR					
E	43	RPSR	RPSR					
E	46	RPSR	OT			OT		
E	47	RPCR	RPSR					OT
E	48	RPSR	RPCR				RPCR	
E	49	OT	RPSR					
E	50	RPSR	OT			OT		
E	52	OT	RPCR				RPSR	OT
E	55	RPSR	RPCR					
E	56	RPCR	RPCR				RPSR	

E Ecoescleroterapia

OT Oclusão total
RPSR Recanalização parcial sem refluxo
RPCR Recanalização parcial com refluxo
CRCR Completa recanalização

P_C_VSM Safena Magna - Coxa
P_P_VSM Safena Magna - Perna
P_C_VSP Safena Parva - Coxa
P_P_VSP Safena Parva - Perna
P_C_VSA Safena Acessória - Coxa
P_P_VSA Safena Acessória - Perna
P_C_COL Colateral - Coxa
P_P_COL Colateral - Perna
P_C_PERF Perfurante - Coxa
P_P_PERF Perfurante - Perna

Anexo 13

RESULTADO DA 3ª AVALIAÇÃO ULTRA-SONOGRÁFICA (180 DIAS)

TRAT	IDENTIF	3P_C_VSM	3P_P_VSM	3P_C_VSP	3P_P_VSP	3P_C_VSA	3P_P_VSA	3P_C_COL	3P_P_COL	3P_C_PERF	3P_P_PERF
C	1	N	N						N		
C	2	N	N		N						
C	3	N	S								
C	4	N	N					N			
C	6	N	N								N
C	9	N	N								
C	11	N	N								
C	12	N	N						N		
C	13	N	N								N
C	16				N				S		
C	21	N	N						N		
C	24	N	N								N
C	28	N	N							N	
C	30	N	N								N
C	33	N							N		
C	34	N							N		N
C	35	N	N						N		
C	36	N							N		N
C	37	N	N								N
C	38	N							N		N
C	39	N	N								
C	40	N	N								
C	41	N	N								
C	42	N	S								
C	44				N						
C	45	N	N								
C	51	N	N								
C	53	N	N								
C	54	N	N								

C	Tratamento cirúrgico	N	Sem falência
		S	Com falência

P_C_VSM	Safena Magna - Coxa	P_P_VSA	Safena Acessória - Perna
P_P_VSM	Safena Magna - Perna	P_C_COL	Colateral - Coxa
P_C_VSP	Safena Parva - Coxa	P_P_COL	Colateral - Perna
P_P_VSP	Safena Parva - Perna	P_C_PERF	Perfurante - Coxa
P_C_VSA	Safena Acessória - Coxa	P_P_PERF	Perfurante - Perna

9 REFERÊNCIAS

Agus GB, Allegra C, Antignani PL, Arpaia G, Bianchini G, Bonadeo P, et al. Guidelines for the diagnosis and therapy of the vein and lymphatic disorders. Int Angiol. 2005;24(2):107-68.

Araújo AP, Gomes CF. Flebografia dos Membros Inferiores. In: Merlo I, Parente JB, Komlos PP. Varizes e teleangiectasias: diagnóstico e tratamento. Rio de Janeiro: Revinter; 2006. p. 132-6.

Atkin GK, Round T, Vattipally VR, Das SK. Common peroneal nerve injury as a complication of short saphenous vein surgery. Phlebology. 2007;22(1):3-7.

Baker SJ, Dark SG. Vascular 10523 Ultrasound guided foam sclerotherapy (UGFS) early outcome of treatment in 220 limbs [abstract]. Br J Surg. 2006;93 Suppl 1:92.

Barrett JM, Allen B, Ockelford A, Goldman MP. Microfoam ultrasound-guided sclerotherapy treatment for varicose veins in a subgroup with diameters at the junction of 10 mm or greater compared with a subgroup of less than 10 mm. Dermatol Surg. 2004;30(11):1386-90.

Beale RJ, Gough MJ. Treatment options for primary varicose veins--a review. Eur J Vasc Endovasc Surg. 2005;30(1):83-95.

Belcaro G, Cesarone MR, Di Renzo A, Brandolini R, Coen L, Acerbi G, et al. Foam-sclerotherapy, surgery, sclerotherapy, and combined treatment for varicose veins: a 10-year, prospective, randomized, controlled, trial (VEDICO trial). Angiology. 2003;54(3):307-15.

Belczak CE. Compressão por ataduras e meias nas enfermidades venosas e linfáticas. In: Godoy JM, Belczak CE, Godoy MF, organizadores. Reabilitação linfovenosa. Rio de Janeiro: DiLivros; 2004. p. 61-108.

Bergan J, Pascarella L, Mekenas L. Venous disorders: treatment with sclerosant foam. J Cardiovasc Surg (Torino). 2006;47(1):9-18.

Breu FX, Guggenbichler S. European Consensus Meeting on Foam Sclerotherapy, April, 4-6, 2003, Tegernsee, Germany. Dermatol Surg. 2004;30(5):709-17.

Bountouroglou DG, Azzam M, Kakkos SK, Pathmarajah M, Young P, Geroulakos G. Ultrasound-guided foam sclerotherapy combined with sapheno-femoral ligation compared to surgical treatment of varicose veins: early results of a randomised controlled trial. Eur J Vasc Endovasc Surg. 2006;31(1):93-100.

Bussab, W.O. & Morettin, P.A. Introdução à inferência estatística. In: *Estatística Básica*. Ed. saraiva. 5ª ed. 2005. Cap 10:255-288.

Cabrera Garrido J, Cabrera Garcia-Olmedo JR. Nuevo método de esclerosis en las varices tronculares. Patol Vasc. 1995;4:55-73.

Cabrera J. Application techniques for sclerosant in microfoam form. In: Henriet JP, editor. Foam sclerotherapy state of the art. Paris: Phlebologiques Francaises; 2002. p. 39-44.

Cabrera J, Redondo P, Becerra A, Garrido C, Cabrera J Jr, Garcia-Olmedo MA, et al. Ultrasound-guided injection of polidocanol microfoam in the management of venous leg ulcers. Arch Dermatol. 2004;140(6):667-73.

Castro e Silva M, Cabral AL, Barros N Jr, Castro AA, Santos ME. Diagnóstico e tratamento da doença venosa crônica: normas de orientação clínica da Sociedade Brasileira de Angiologia e Cirurgia Vascular (SBACV). J Vasc Br. 2005;4 Supl 2:S185-94.

Cavezzi A, Frullini A. The role of sclerosing foam in ultrasound-guided sclerotherapy of the saphenous veins and of recurrent varicose veins: Our personal experience. Aust N Z J Phlebol. 1999:3(2):49-50.

Cavezzi A, Frullini A, Ricci S, Tessari L. Treatment of varicose veins by foam sclerotherapy: two clínical series. Phlebology. 2002;17(Pt 1):13-8.

Cheatle T. The long saphenous vein: to strip or not to strip? Semin Vasc Surg. 2005;18(1):10-4.

Ciostek P, Myrcha P, Noszczyk W. Ten years experience with subfascial endoscopic perforator vein surgery. Ann Vasc Surg. 2002;16(4):480-7.

Claxton K, Sculpher M, Drummond M. A rational framework for decision making by the National Institute For Clínical Excellence (NICE). Lancet. 2002;360(9334):711-5.

Creton D, Uhl JF. Foam sclerotherapy combined with surgical treatment for recurrent varicose veins: short term results. Eur J Vasc Endovasc Surg. 2007;33(5):619-24.

Critchley G, Handa A, Maw A, Harvey A, Harvey MR, Corbett CR. Complications of varicose vein surgery. Ann R Coll Surg Engl. 1997;79(2):105-10.

Durkin MT, Turton EP, Scott DJ, Berridge DC. A prospective randomised trial of PIN versus conventional stripping in varicose vein surgery. Ann R Coll Surg Engl. 1999;81(3):171-4.

Dwerryhouse S, Davies B, Harradine K, Earnshaw JJ. Stripping the long saphenous vein reduces the rate of reoperation for recurrent varicose veins: five-year results of a randomized trial. J Vasc Surg. 1999;29(4):589-92.

Engelhorn CA, Picheth FS, Castro N Jr, Dabul NM Jr, Gomes CS. Estudo do sistema venoso superficial com o duplex scan a cores. Cir Vasc Angiol. 1996;12:12-4.

Feied CF, Jackson JJ, Bren TS, Bond OB, Fernando CE, Young VC, et al. Allergic reactions to polidocanol for vein sclerosis. Two case reports. J Dermatol Surg Oncol. 1994;20(7):466-8.

Fisher DC, Fisher EA, Budd JH, Rosen SE, Goldman ME. The incidence of patent foramen ovale in 1,000 consecutive patients. A contrast transesophageal echocardiography study. Chest. 1995;107(6):1504-9.

Figueiredo M, Araújo SP, Penha-Silva N. Microfoam ultrasound-guided sclerotherapy in primary trunk varicose veins. J Vasc Bras. 2006;5(3):177-83.

Fonseca FP, Sarquis AL, Evangelista SS. Surgery for primary troncular varicose veins without stripping the saphenous vein. Pre and postoperative evaluation by duplex scan and photoplethysmography. Phlebology. 1995;Supp 1:419-21.

Forlee MV, Grouden M, Moore DJ, Shanik G. Stroke after varicose vein foam injection sclerotherapy. J Vasc Surg. 2006;43(1):162-4.

Franceschi C. Pour une cure conservatrice et hémodynamique de l'insuffisance veineues en ambulatoire. C.H.I.V.A. Acta Med Int Angiol. 1988;72:99-100.

Frullini A, Cavezzi A. Sclerosing foam in the treatment of varicose veins and telangiectases: history and analysis of safety and complications. Dermatol Surg. 2002;28(1):11-5.

Garcia Mingo J. Escleroterapia: Cómo? Cuando? Por qué? Requena (VA): Clínica D. y Estética Requena; 2003.

Garrido M, Ferreira GS, Sales EA. Varizes dos membros inferiores: patologia. In: Maffei FH, Lastória S, Yoshida WB, Rollo HA. Doenças vasculares periféricas. Rio de Janeiro: Medsi; 2001. p. 1509-48.

Guex JJ, Isaacs MN. Comparison of surgery and ultrasound guided sclerotherapy for treatment of saphenous varicose veins: must the criteria for assessment be the same? Int Angiol. 2000;19(4):299-302.

Guex JJ, Allaert FA, Gillet JL, Chleir F. Immediate and midterm complications of sclerotherapy: report of a prospective multicenter registry of 12,173 sclerotherapy sessions. Dermatol Surg. 2005;31(2):123-8.

Guex JJ. Foam sclerotherapy: an overview of use for primary venous insufficiency. Semin Vasc Surg. 2005;18(1):25-9.

Guimarães PC, Orlando JL, Molnar L, Muraco B, Benabou J, kalume C. Estudo comparativo entre a flebografia descendente e o mapeamento duplex na avaliação do refluxo venoso dos membros inferiores [abstract]. Cir Vasc Angiol. 1993;Supl:33a.

Hamel-Desnos C, Desnos P, Wollmann JC, Ouvry P, Mako S, Allaert FA. Evaluation of the efficacy of polidocanol in the form of foam compared with liquid form in

sclerotherapy of the greater saphenous vein: initial results. Dermatol Surg. 2003;29(12):1170-5.

Hammarsten J, Pedersen P, Cederlund CG, Campanello M. Long saphenous vein saving surgery for varicose veins. A long-term follow-up. Eur J Vasc Surg. 1990;4(4):361-4.

Hobbs JT. Surgery and sclerotherapy in the treatment of varicose veins. A random trial. Arch Surg. 1974;26:442-5.

Holme JB, Skajaa K, Holme K. Incidence of lesions of the saphenous nerve after partial or complete stripping of the long saphenous vein. Acta Chir Scand. 1990;156(2):145-8.

Ivo CS, Merlo I. Varizes de membros inferiores: aspectos estéticos do tratamento cirúrgico. In: Brito CJ, Duque A, Merlo I, Murilo R, Fonseca Filho VL, organizadores. Cirurgia Vascular. Rio de Janeiro: Revinter; 2002. p. 1053-63.

Jia X, Mowatt G, Burr JM, Cassar K, Cook J, Fraser C. Systematic review of foam sclerotherapy for varicose veins. Br J Surg. 2007;94(8):925-36.

Jones L, Braithwaite BD, Selwyn D, Cooke S, Earnshaw JJ. Neovascularisation is the principal cause of varicose vein recurrence: results of a randomised trial of stripping the long saphenous vein. Eur J Vasc Endovasc Surg. 1996;12(4):442-5.

Jutley RS, Cadle I, Cross KS. Preoperative assessment of primary varicose veins: a duplex study of venous incompetence. Eur J Vasc Endovasc Surg. 2001;21(4):370-3.

Kafejian O, Oliveira GA, Takayanagi T. Inovações técnicas na cirurgia de varizes visando a resultados estéticos. Rev Assoc Med Bras. 1976;22(8):296-7.

Kakkos SK, Rivera MA, Matsagas MI, Lazarides MK, Robless P, Belcaro G, et al. Validation of the new venous severity scoring system in varicose vein surgery. J Vasc Surg. 2003;38(2):224-8.

Kostas T, Ioannou CV, Touloupakis E, Daskalaki E, Giannoukas AD, Tsetis D, et al. Recurrent varicose veins after surgery: a new appraisal of a common and complex problem in vascular surgery. Eur J Vasc Endovasc Surg. 2004;27(3):275-82.

Lastória S, Rollo HA. Tratamento das varizes dos membros inferiores. In: Maffei FH, Lastória S, Yoshida WB, Rollo HA. Doenças vasculares periféricas. 3a ed. Rio de Janeiro: Medsi; 2001.

Luccas GC, Nagase Y, Menezes FH, Lane JC. Fleboextração parcial proximal da veia safena interna no tratamento das varizes primárias dos membros inferiores. Cir Vasc Angiol. 1993;9(3):6-10.

Luccas GC, Parente JB, Nagase Y, Lane JC. Preservação da veia safena magna em cirurgia de varizes: resultados tardios. Cir Vasc Angiol. 1995;11:15-8.

Maffei FH. Varizes de membros inferiores: epidemiologia, etiopatogenia e fisiopatologia. In: Maffei FH, Lastória S, Yoshida WB, Rollo HÁ. Doenças vasculares periféricas. 3a ed. Rio de Janeiro: Medsi; 2001. p. 1499-510.

Mancini S, Lassueur F, Mariani F. [Sclerosis of the great saphenous vein: an experimental study in humans of the sclerosing effect of an iodo-iodide solution and polidodecane (histology and electron microscopy)]. Phlebologie. 1991;44(2):461-8. French.

McAusland S. The modern treatment of varicose veins. Med Press Circular. 1939;201:404-10.

Medeiros CA. Tratamento cirúrgico endovascular com laser. In: Merlo N, Parente JB, Komlós PP. Varizes e telangiectasias: diagnóstico e tratamento. Rio de Janeiro: Revinter; 2006. p. 288-95.

Medeiros CA. Cirurgia de varizes: história e evolução. J Vasc Br. 2006;5(4):295-302.

Meissner MH. Venous duplex scanning. In: Rutherford RD. Vascular surgery. 5th ed. Philadelphia: Saunders; 2000. p. 214-9.

Merchant RF, DePalma RG, Kabnick LS. Endovascular obliteration of saphenous reflux: a multicenter study. J Vasc Surg. 2002;35(6):1190-6.

Min RJ, Khilnani N, Zimmet SE. Endovenous laser treatment of saphenous vein reflux: long-term results. J Vasc Interv Radiol. 2003;14(8):991-6.

Miranda PR, Sarquis AL. Insuficiência venosa crônica: síndrome pós-trombótica e varizes. In: Engelhorn CA, Moraes Filho D, Barros FS, Coelho NA. Rio de Janeiro: DiLivros; 2007. p. 175-84.

Monfreux A. Traitement sclérosant des troncs saphenies. et leur collatérales de gros calibre par le méthode MUS. Phlebologie. 1997;50:351-3.

Morrison N, Rogers C, D Neuhardt D, Melfy K. Large-volume, ultrasound-guided, polidocanol foam sclerotherapy: a prospective study of toxicity and complications [abstract]. In: UIP World Congress Chapter Meeting; 2003 Aug 27-31; San Diego, California. California: American College of Phlebology; 2003 [cited 2007 Jul 2]. Available from: http://www.phlebology.org/index.cfm?sector=pubs&page=abstracts&app=abstracts/2003&b=im#159

Morrison N. Saphenous ablation: what are the choices, laser or RF energy. Semin Vasc Surg. 2005;18(1):15-8.

Morrison N. Simultaneous Echocardiography and Transcranial Doppler with Ultrasound Foam Guided Sclerotherapy [abstract]. In: 18th Annual Meeting of the American Venous Forum; 2006 Feb 22-26; Miami, Florida. Washington: American Venous Fórum; 2006. p.46.

Munn SR, Morton JB, Macbeth WA, Mcleish AR. To strip or not to strip the long saphenous vein? A varicose veins trial. Br J Surg. 1981;68(6):426-8.

Muth CM, Shank ES. Gas embolism. N Engl J Med. 2000;342(7):476-82.

National Institute for Clínical Excellence. Interventional procedures overview of ultrasound guided foam sclerotherapy for varicose veins. London (UK): NICE; 2004 [cited 2006 Sept 26]. Available from: http://guidance.nice.org.uk/download.aspx?o=ip244overview

Neglen P. Long saphenous stripping is favored in treating varicose veins. Dermatol Surg. 2001;27(10):901-2.

Oesh A. Pin-stripping: a novel method of atraumatic stripping. Phlebology. 1983;8:171-3.

O'Hare JL, Earnshaw JJ. The Use of Foam Sclerotherapy for Varicose Veins: A Survey of the Members of the Vascular Society of Great Britain and Ireland, Eur J Vasc Endovasc Surg. 2007;34:232-35.

Orbach EJ. Sclerotherapy of varicose veins: utilization of intravenous air block. Am J Surg. 1944;66:362-6.

Padberg FT Jr, Pappas PJ, Araki CT, Back TL, Hobson RW 2nd. Hemodynamic and clínical improvement after superficial vein ablation in primary combined venous insufficiency with ulceration. J Vasc Surg. 1996;24(5):711-8.

Partsch B. Die Schaumverödung: eine renaissance der sklerotherapie. Phlebologie 2004;33:30-6.

Pegoraro M, Baracco C, Ferrero F, Palladino F. Successful vascular reconstruction after inadvertent femoral artery "stripping". J Cardiovasc Surg (Torino). 1987;28(4):440-4.

Pichot O, Kabnick LS, Creton D, Merchant RF, Schuller-Petroviae S, Chandler JG. Duplex ultrasound scan findings two years after great saphenous vein radiofrequency endovenous obliteration. J Vasc Surg. 2004;39(1):189-95.

Pitta GB, Castro AA, Teixeira LR, Francisco Júnior J, Miranda Júnior F, Burihan E. Preservação da veia safena magna na cirurgia das varizes tronculares primárias. J Vasc Br. 2002;1(1):32-8.

Rabe E, Pannier-Fischer F, Gerlach H, Breu FX, Guggenbichler S, Zabel M, et al. Guidelines for sclerotherapy of varicose veins (ICD 10: I83.0, I83.1, I83.2, and I83.9). Dermatol Surg. 2004;30(5):687-93.

Ribeiro AP. Escleroterapia de varizes: princípios gerais: In: Ribeiro AP. Doenças vasculares periféricas. Rio de Janeiro: Medsi; 1995. p. 965-97.

Rigby KA, Palfreyman SJ, Beverley C, Michaels JA. Surgery versus sclerotherapy for the treatment of varicose veins. Cochrane Database Syst Rev. 2004 Oct 18;(4):CD004980.

Royle JP. Recurrent varicose veins. World J Surg. 1986;10(6):944-53.

Rudstrom H, Bjorck M, Bergqvist D. Iatrogenic vascular injuries in varicose vein surgery: a systematic review. World J Surg. 2007 Jan;31(1):228-33.

Sam RC, Silverman SH, Bradbury AW. Nerve injuries and varicose vein surgery. Eur J Vasc Endovasc Surg. 2004;27(2):113-20.

Sarin S, Scurr JH, Coleridge Smith PD. Assessment of stripping the long saphenous vein in the treatment of primary varicose veins. Br J Surg. 1992;79(9):889-93.

Shadeck M. Echosclerotherapy. In: Sclerotherapy in practice. Paris: Sigvaris; 2007.

Scurr JR, Scurr JH. Common peroneal nerve injury during varicose vein surgery. Eur J Vasc Endovasc Surg. 2006;32(3):334-5.

Sigg K. Neuere gesichtspunkte zur Technik der Varizenbehandlung. Ther Umsch Med Bibliogr. 1949;6(9):127-34.

Smith PC. Chronic venous disease treated by ultrasound guided foam sclerotherapy. Eur J Vasc Endovasc Surg. 2006;32(5):577-83.

Soumian S, Davies AH. Endovenous management of varicose veins. Phlebology vol. 19 (4) 2004.

Srilekha A, Karunanithy N, Corbett CR. Informed consent: what do we tell patients about the risk of fatal pulmonary embolism after varicose vein surgery? Phlebology. 2005;20(4):175-8.

Strandness DE Jr, Schultz RD, Sumer DS, Rushmer RF. Ultrasonic flow detection. A useful technic in the evaluation of peripheral vascular disease. Am J Surg. 1967;113(3): 311-20.

Tessari L, Cavezzi A, Frullini A. Preliminary experience with a new sclerosing foam in the treatment of varicose veins. Dermatol Surg. 2001;27(1):58-60.

Timi JR, Zanoni MF, Yamada AS, Riesemberg MS, Abrão E. Lesöes linfáticas de membros inferiores pós-cirurgia de varizes: análise por linfocintilografia. Cir Vasc Angiol. 1996;12(4):167-9.

Tournay R. La sclérose dês varices. Paris: Expansion Scientifique Française; 1960.

Turton EP, Scott DJ, Richards SP, Weston MJ, Berridge DC, Kent PJ, et al. Duplex-derived evidence of reflux after varicose vein surgery: neoreflux or neovascularisation? Eur J Vasc Endovasc Surg. 1999;17(3):230-3.

Wollmann JC. Schaum-zwischen Vergangenheit und Zukunft. 8 Bonner Venentage 15-16. Vasomed. 2002;16(1):34-5.

Wollmann JC. The history of sclerosing foams. Dermatol Surg. 2004;30(5):694-703.

Wright D, Gobin JP, Bradbury AW, Coleridge-Smith P, Spoelstra H, Berridge D. Varisolve® polidocanol microfoam compared with surgery or sclerotherapy in the management of varicose veins in the presence of trunk vein incompetence: European randomized controlled trial. Phlebology. 2006;21(4):180-90.

Yamaki T, Nozaki M, Fujiwara O, Yoshida E. Duplex-guided foam sclerotherapy for the treatment of the symptomatic venous malformations of the face. Dermatol Surg. 2002 Jul;28(7):619-22.

Yamaki T, Nozaki M, Iwasaka S. Comparative study of duplex-guided foam sclerotherapy and duplex-guided liquid sclerotherapy for the treatment of superficial venous insufficiency. Dermatol Surg. 2004;30(5):718-22.

ABSTRACT

Object: This is a prospective study carried out by comparing patients with chronic venous insufficiency (CVI) under the C_5EpAsPr CEAP classification submitted to operative treatment versus microfoam echoesclerotherapy over a period of six months. **Methods:** Sixty patients were selected with a number of them submitted to operative treatment with overall saphenectomy, removal of collaterals and perforating vein incompetent (n= 29) and microfoam echoesclerotherapy using the Tessari technique. The primary endpoints were the clínical scores of venous severity under the CEAP clínical classification (pain, oedema, inflammation, hyperpigmentation and lipodermatosclerosis); the secondary endpoints assessed effectiveness of the vascular ultrasound therapy and the complication arising from the treatments. **Results:** The two patient groups were compared both before and after treatment, and were shown to be statistically equal. The inflammation, hyperpigmentation and lipodermatosclerosis scores were also shown to have improved under both treatments employed (statistically not significant). In the assessement with the vascular ultrasound, the efficacy in the microfoam echosclerotherapy was 77.8% (n/N-21/27) against 89.6% (n-N 26/29) of the patients submitted to operative treatment in the final assessement of 180 days (statistically not significant). **Conclusions:** Improved clínical scores in the CEAP venous severity (pain, edema, inflammation, hyperpigmentation and lipodermatosclerosis) in both surgical treatment and echosclerotherapy for period six month.